FACULTÉ DE MÉDECINE ET DE PHARMACIE DE LYON
Année scolaire 1917-1918. — N° 13

LE PIED VARUS DE GUERRE

ET PLUS SPÉCIALEMENT LE PIED VARUS D'ORIGINE NÉVROPATHIQUE

THÈSE

PRÉSENTÉE
A LA FACULTÉ DE MÉDECINE ET DE PHARMACIE DE LYON
Et soutenue publiquement le 14 février 1918
POUR OBTENIR LE GRADE DE DOCTEUR EN MÉDECINE

PAR

Jacques COUTURIER
Né le 3 juillet 1889, à Beaurepaire (Isère),
Externe des Hôpitaux de Lyon,
Medecin aide-major de 2e classe.

LYON
A. REY, IMPRIMEUR-ÉDITEUR DE L'UNIVERSITÉ
4, RUE GENTIL, 4
Février 1918

LE

PIED VARUS DE GUERRE

ET PLUS SPÉCIALEMENT LE

PIED VARUS D'ORIGINE NÉVROPATHIQUE

PERSONNEL DE LA FACULTÉ

MM. HUGOUNENQ . . . . . DOYEN.
X. . . . . ASSESSEUR.

PROFESSEURS HONORAIRES

MM. AUGAGNEUR, SOULIER, CAZENEUVE, LÉPINE, PIERRET, BEAUVISAGE, LACASSAGNE.

PROFESSEURS

Cliniques médicales	MM. TEISSIER, ROQUE, BARD
Cliniques chirurgicales	TIXIER, BÉRARD
Clinique obstétricale et Accouchements	FABRE
Clinique ophtalmologique	ROLLET
Clinique des maladies cutanées et syphilitiques	NICOLAS
Clinique des maladies nerveuses et mentales	LÉPINE (J.)
Clinique des maladies des enfants	WEILL
Clinique des maladies des femmes	POLLOSSON (A.)
Physique médicale	CLUZET
Chimie biologique	HUGOUNENQ
Chimie organique et Toxicologie	MOREL
Matière médicale et Botanique	MOREAU
Parasitologie et Histoire naturelle médicale	GUIART
Anatomie	TESTUT
Anatomie générale et Histologie	X...
Physiologie	MORAT
Pathologie interne	COLLET
Pathologie et Thérapeutiques générales	LESIEUR
Anatomie pathologique	PAVIOT
Médecine opératoire	POLLOSSON (M.)
Médecine expérimentale et comparée	COURMONT (P.)
Médecine légale	ETIENNE MARTIN
Hygiène	X...
Thérapeutique	PIC
Pharmacologie	FLORENCE

PROFESSEURS ADJOINTS

Physiologie, cours complémentaire	MM. DOYON
Maladies des oreilles, du nez et du larynx	LANNOIS
Pathologie externe	VALLAS
Maladies des voies urinaires	ROCHET

CHARGÉS DE COURS COMPLÉMENTAIRES

Chimie minérale	MM. BARRAL,	agrégé
Propédeutique de gynécologie	CONDAMIN	—
Chirurgie infantile	NOVÉ-JOSSERAND,	—
Accouchements	COMMANDEUR,	—
Embryologie	LATARJET,	—
Anatomie topographique	PATEL,	—
Botanique	BRETIN,	—
Chirurgie expérimentale	VILLARD,	—
Clinique infantile	MOURIQUAND,	—
Déontologie et médecine professionnelle	X...,	—

AGRÉGÉS

MM.	MM.	MM.	MM.
BARRAL	LATARJET	MOURIQUAND	FROMENT
COMMANDEUR	BRETIN	ARLOING (F.)	THÉVENOT (Lucien)
NEVEU-LEMAIRE	LERICHE	GUILLEMARD	PIÉRY
LAROYENNE	THÉVENOT (Léon)	POLICARD	COTTE
VORON	TAVERNIER	GARIN	DUROUX
NOGIER	CADE	SAVY	BONNAMOUR, chargé des fonctions.

M. BAYLE, secrétaire.

EXAMINATEURS DE LA THÈSE

MM. J. LÉPINE, *Président;* DOYON, *Assesseur;*
MM. JOSSERAND-NOVÉ, et VILLARD, *Agrégés.*

La Faculté de médecine de Lyon déclare que les opinions émises dans les dissertations qui lui sont présentées doivent être considérées comme propres à leurs auteurs, et qu'elle n'entend leur donner ni approbation ni improbation.

FACULTÉ DE MÉDECINE ET DE PHARMACIE DE LYON
Année scolaire 1917-1918. — N° 13

LE PIED VARUS DE GUERRE

ET PLUS SPÉCIALEMENT LE PIED VARUS D'ORIGINE NÉVROPATHIQUE

THÈSE

PRÉSENTÉE

A LA FACULTÉ DE MÉDECINE ET DE PHARMACIE DE LYON
Et soutenue publiquement le 14 février 1918
POUR OBTENIR LE GRADE DE DOCTEUR EN MÉDECINE

R. UNIV.
BIBLIOTHEEK
LEIDEN

PAR
Jacques COUTURIER
Né le 3 juillet 1889, à Beaurepaire (Isère),
Externe des Hôpitaux de Lyon,
Médecin aide-major de 2e classe.

LYON
A. REY, IMPRIMEUR-ÉDITEUR DE L'UNIVERSITÉ
4, RUE GENTIL, 4
Février 1918

A mon Père

LE DOCTEUR MICHEL COUTURIER

A MES PARENTS

A MES AMIS

A mon Président de thèse

MONSIEUR LE PROFESSEUR JEAN LÉPINE

Professeur de Clinique des Maladies mentales
à la Faculté de Médecine de Lyon.

A MONSIEUR LE DOCTEUR SOLLIER

Médecin-Chef du Centre Neurologique de la XIVe Région.

A MONSIEUR LE DOCTEUR BRUEL

Médecin traitant au Centre Neurologique de la XIVe Région.

Aux Membres du Jury de ma thèse

MONSIEUR LE PROFESSEUR DOYON

Professeur-Adjoint de Physiologie à la Faculté de Médecine de Lyon.

MONSIEUR LE DOCTEUR VILLARD

Professeur-Agrégé à la Faculté de Médecine de Lyon,
Chirurgien des Hôpitaux.

MONSIEUR LE DOCTEUR NOVÉ-JOSSERAND

Professeur-Agrégé à la Faculté de Médecine de Lyon,
Chirurgien des Hôpitaux

A MONSIEUR LE PROFESSEUR CLUZET

Professeur de Physique médicale à la Faculté de Médecine de Lyon,
Médecin-Chef du Centre de Physiothérapie et Radiologie de la XIVe Région.

Nous avons été hospitalisés dans sa formation à notre retour du front. Nous le remercions de la bienveillante attention qu'il nous a témoignée.

A mes Maîtres dans les Hôpitaux :

A la Mémoire de
Monsieur le Professeur PONCET

A Monsieur le Professeur ROCHET
Professeur de Clinique urologique,
Chirurgien de l'Antiquaille

A Monsieur le Professeur FABRE
Professeur de Clinique obstétricale,
Accoucheur des Hôpitaux.

A Monsieur le Docteur VIGNARD
Chirurgien de la Charité.

A Monsieur le Docteur GAYET
Professeur-Agrégé à la Faculté de Médecine,
Chirurgien des Hôpitaux.

A Monsieur le Docteur LECLERC
Médecin des Hôpitaux.

AVANT-PROPOS

La guerre actuelle aura donné lieu à des attitudes vicieuses des membres extrêmement variées. Du côté du pied, toutes les variétés de pieds bots auront été observées.

Le pied talus et le pied valgus ont été exceptionnels. Le pied équin nous a paru très fréquent, soit isolé, soit associé au pied varus ; mais de toutes les déformations de l'équilibre du pied, la plus tenace et la plus fréquente a été le pied varus.

Au Centre Neurologique de la XIVe Région, nous en avons relevé cinquante présents simultanément, et, si l'on considère le nombre des autres Centres Neurologiques en France, on conçoit le chiffre considérable des hommes mis hors de combat par cette déformation du pied.

Les observations que nous y avons lues nous ont paru mériter une étude d'ensemble.

Nous étudierons donc plus spécialement le pied varus névropathique.

Nous considérons comme le premier de nos devoirs d'adresser nos remerciements à M. le

Dr Sollier, médecin-chef du Centre Neurologique de la XIVe Région, qui nous a suggéré un sujet si plein d'actualité et qui nous a guidé au cours de ce travail avec la plus grande bienveillance.

Nous remercierons également M. le professeur Nové-Josserand, médecin-chef du Centre d'Appareillage qui a bien voulu nous prodiguer ses conseils.

Nous exprimons aussi notre vive gratitude à MM. les Drs Vignaud, Rose, Bruel, Courbon et Marmier, médecins traitants du Centre Neurologique à qui nous devons nos observations.

Nous sommes très reconnaissants à M. le Dr Roussy, médecin-chef du Centre Neurologique de la VIIe Région et à ses collaborateurs, MM. Boisseau et d'Œlsnitz, d'avoir bien voulu nous communiquer leurs résultats.

LE

PIED VARUS DE GUERRE

ET PLUS SPÉCIALEMENT LE

PIED VARUS D'ORIGINE NÉVROPATHIQUE

INTRODUCTION

Définition. — « Dans le varus, le pied est en adduction, enroulé sur son bord interne, pointe en dedans, plante en dedans et tournée en arrière, dos en avant et en dehors, bord interne en haut, bord externe en bas [1] ».

Mais « l'adduction ne se fait jamais sans un certain degré de flexion [2] plantaire c'est-à-dire d'extension du pied ».

L'adduction forcée peut donc entraîner un important mouvement d'extension du pied sur la jambe. Le pied varus devient alors varus équin.

Ces deux attitudes vicieuses déforment profondément le pied et compromettent gravement ses fonctions.

[1] Forgue, *Précis de Pathologie externe*, premier volume.

[2] E. Masse, *Influence de l'attitude des membres sur les articulations.*

Il faut, pour s'en rendre compte, partir de l'état normal du pied. Aussi, notre étude comportera une PREMIÈRE PARTIE avec :

I. *Etude anatomique de la forme et de la statique normale du pied.*

II. *Etude physiologique des modifications de cette statique et de leur mécanisme suivant les attitudes du pied.*

Abordant ensuite l'étude particulière du varus dans une DEUXIÈME PARTIE, nous en donnerons :

I. *Les observations que nous avons recueillies, puis nous en décrirons.*

II. *L'étiologie et la pathogénie.*

III. *Les formes cliniques et leur diagnostie.*

IV. *L'évolution et les complications.*

V. *Le traitement.*

PREMIÈRE PARTIE

CHAPITRE PREMIER

FORME GÉNÉRALE DU PIED
STATIQUE NORMALE DU PIED

« Le pied, dit Tillaux, est l'extrémité libre du membre abdominal. Il fait suite à la jambe, il forme avec elle un angle droit et se trouve situé dans un plan horizontal de façon à fournir un solide point d'appui au corps tout entier[1] ».

Mais, la résistance du pied n'est pas seulement due à sa disposition à angle droit sur la jambe, elle est aussi due à la forme voûtée en plusieurs sens de son squelette articulé.

« Les os du pied sont, en effet, assemblés de façon à former une double voûte dans le sens transversal et dans le sens antéro-postérieur. L'astragale en constitue la clef. Le tibia reposant directement sur l'astragale, c'est, en définitive, cet os qui supporte tout le poids du corps. Il le transmet, d'une part au

[1] Tillaux, *Anatomie topographique et chirurgicale.*

calcanéum en arrière, et, en avant, au scaphoïde qui à son tour le transmet aux cunéiformes de telle sorte que la force se trouve ainsi décomposée[1] ».

Comme à toute voûte, il faut considérer au pied:

1° Des points d'appui;
2° Des courbures.

1. **Points d'appui.** — Ces points d'appui sont :

1° Le talon postérieur;
2° Le bord externe du pied;
3° Le talon antérieur composé des têtes des cinq métatarsiens, et, en avant de lui, les pulpes des cinq orteils qui en sont séparées par un intervalle de 1 centimètre environ.

2. **Voûte du pied.** — Elle présente deux courbures :

Fig. 1. — Arc interne du pied, d'après Destot[2] montrant la courbure antéro-postérieure de la voûte du pied.

1° Une courbure antéro-postérieure;
2° Une courbure transversale.

[1] Tilliaux, *Anatomie topographique et chirurgicale.*
[2] Destot, *Traumatismes du pied et Rayons X* (Masson, éditeur).

1° Courbure antéro-postérieure. — L'astragale et le cuboïde forment la clef de voûte de la plante du pied. Ils ont la forme d'une arche de pont reposant sur deux culées :

Le calcanéum en arrière.

Les métatarsiens en avant.

Ces deux culées osseuses complètent la courbure déterminée par l'astragale et le cuboïde. Elles reposent chacune sur le sol par des points bien mis en évidence par les empreintes plantaires.

a) *Culée postérieure :*

Le calcanéum ne repose sur le sol que par sa partie postérieure (tubercules d'appui), sa partie antérieure fait partie de la courbure antéro-postérieure de la voûte.

b) *Culée antérieure :*

Elle est formée par les trois cunéiformes et le scaphoïde interposés entre l'astragale et le cuboïde d'une part et les métatarsiens de l'autre. Leurs interlignes articulaires sont dirigés obliquement en bas et en arrière, de façon à donner une forme cintrée à la voûte plantaire.

Outre leur participation à la courbure générale de la voûte, les métatarsiens présentent eux-mêmes une courbure transversale à leur base. Il en résulte une résistance plus marquée de l'avant-pied par suite d'une meilleure répartition des forces, ainsi obtenue.

Le premier métatarsien a une importance toute spéciale. Grâce à son épaisseur, il joue, comme le fait remarquer M. Destot [1], le rôle de jambe de force qui

[1] E. Destot, *Traumatismes du pied et Rayons X* (Masson, éditeur)

empêche la voûte externe de se déverser en dedans. En effet, l'orientation des faces de sa diaphyse l'oppose aux autres métatarsiens.

Les orteils situés dans le prolongement des métartarsiens n'ont plus la rigidité de ceux-ci. Par leur mobilité et leur indépendance relative vis-à-vis des métatarsiens, ils peuvent ou non, suivant les besoins, concourir à l'appui de l'avant-pied et compléter la voûte plantaire.

2° Courbure transversale. — Cette courbure peut être étudiée sur des coupes transversales du pied.

En arrière, elle est constituée par la seule concavité de la face inférieure de la petite apophyse du calcanéum (fig. 2).

Plus en avant, au niveau du cuboïde et des trois cunéiformes, sa forme lui est donnée par la partie inférieure de ces os, taillés en biseau (fig. 3).

Plus en avant, la courbure transversale est due à la disposition nettement cunéiforme de la coupe des métatarsiens. De plus, tandis que le cinquième repose sur le sol par son bord inférieur, le premier en reste séparé par toute l'épaisseur des muscles plantaires.

A sa partie moyenne, la voûte est donc incomplète d'où le creux que l'on observe sur le bord interne du pied.

Dans la coupe de l'avant-pied, la voûte n'existe pour ainsi dire plus. Elle est constituée par les têtes des cinq métatarsiens, en particulier du premier et du cinquième qui reposent tous deux sur le sol.

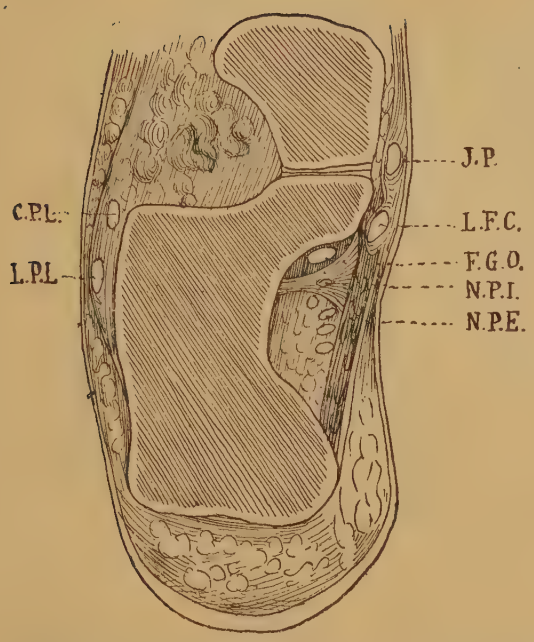

G. 2. — Coupe transversale de la gouttière calcanéenne variant par le milieu de la petite apophyse du calcanéum. D'après Tillaux *(Anatomie topographique et chirurgicale).*

C.P.L. : tendon du court péronier latéral; L.P.L. : tendon du long péronier latéral; J.P. : jambier postérieur; L.F.C. : long fléchisseur commun; F.G.O. : fléchisseur du gros orteil; N.P.I. : nerf plantaire interne; N.P.E. : nerf plantaire externe.

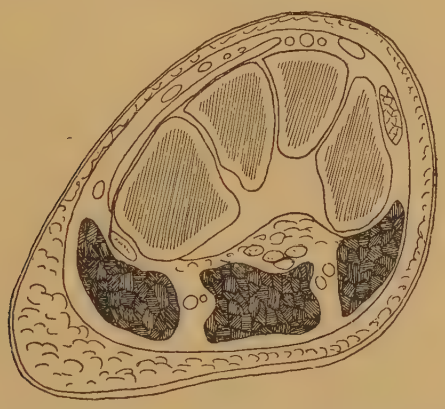

Fig. 3. — Coupe verticale et transversale du pied passant par le cuboïde et les trois cunéiformes. — Pied droit segment, postérieur de la coupe. — D'après Tillaux, *Anatomie topographique et chirurgicale.*

A.P. : aponévrose plantaire.

3° Conditions anatomiques du maintien de la voute. — Par le seul fait de l'inclinaison et de l'agencement des os de son squelette, le pied peut maintenir sa forme voûtée, mais, en raison du poids qu'il doit supporter il est nécessaire, que ces os soient fortement reliés entre eux pour éviter leur écroulement et l'affaissement de la voûte qu'ils forment.

La cohésion des pièces osseuses est assurée :

1° Par des ligaments courts, épais, entre-croisés

Fig. 4. — Coupe verticale antéro-postérieure du pied, passant par le milieu de l'astragale et de l'articulation calcanéo-astragalienne. Pied gauche segment interne de la coupe, d'après Tillaux. *(Anatomie topographique et chirurgicale.)*

dans divers sens et qui maintiennent les surfaces articulaires étroitement en contact;

2° Par des ligaments longs,

3° Par les tendons des muscles de la jambe et du pied qui, avec le concours des précédents, sous-tendent l'arc de la voûte plantaire et qui sont aussi dirigés en différents sens.

Tout ce système assure donc, dans tous les sens, le maintien des formes de la voûte plantaire.

4° Enfin, des aponévroses résistantes, superficielles et profondes, séparent les couches musculaires de la plante du pied, empêchant à la fois l'affaissement de la voûte et donnant aux muscles le maximum de leurs action en empêchant leur étalement.

5° A ces agents du maintien de la voûte plantaire viennent s'ajouter les muscles propres du pied, qui matelassent celle-ci et peuvent agir dans une certaine mesure pour la modifier de façon à l'adapter aux diverses conditions de la marche. D'autre part, les muscles de la jambe entraînent par l'intervention de leurs tendons les modifications de ses courbures et de ses points d'appui.

Ce sont ces modifications que nous allons étudier dans le chapitre suivant.

CHAPITRE II

ATTITUDES ET MOUVEMENTS DU PIED

Suivant les besoins de la station ou de la marche, le pied doit modifier sa forme et passer par diverses attitudes qui font varier ses points d'appui.

Tout d'abord il peut modifier sa forme. Dans la station, suivant l'effort à supporter, la voûte plantaire peut se surélever dans le sens transversal (action du long péronier latéral, et dans le sens antéro-postérieur (action des long et court fléchisseurs des orteils), où s'affaisser à l'état de repos par le relâchement de ces muscles. Leur contracture permanente donnent le pied creux, leur paralysie, le pied plat.

Ensuite il peut faire varier son attitude par rapport à la jambe.

Suivant les positions de la pointe on distingue quatre attitudes principales :

1° Pointe relevée, talon abaissé, pied talus.

2° Pointe abaissée, talon relevé, pied équin.

3° Pointe et plante en dehors, pied valgus.

4° Pointe et plante en dedans, pied varus.

Ces attitudes peuvent se combiner lorsque la pointe se déplace à la fois dans les sens vertical et latéral. On peut obtenir ainsi :

1° Avec la pointe en haut et en dedans, le talus varus.

2° Avec la pointe en haut et en dehors le talus valgus.

3° Avec la pointe en bas et en dedans le varus équin.

Elles résultent de différents mouvements du pied sur la jambe et des orteils sur le pied.

Chacun de ces mouvements est assuré par des muscles allant de la jambe au pied ; d'autres muscles propres au pied agissent plus spécialement sur les orteils.

1. **Pied talus.** — Il correspond à des mouvements :

1° De flexion du pied sur la jambe ;

2° D'extension des orteils sur le pied.

1° *Flexion du pied.* — Elle est due à la contraction synergique :

Du jambier antérieur ;

De l'extenseur propre du gros orteil,

De l'extenseur commun des orteils ;

2° *Extension des orteils.* — Déjà commencée par les deux extenseurs qui étendent surtout les premières phalanges sur le pied, elle se continue par l'action synergique du pédieux, des interosseux et des lombricaux qui s'exerce sur les autres phalanges.

Dans cette attitude l'appui se fait sur le sol par le

talon. Quant au mouvement de relèvement de la pointe, il est réalisé dans la marche, pendant l'oscillation du membre inférieur, avant le poser du talon et au moment de celui-ci. Mais il est surtout marqué dans la marche en montée où les orteils doivent se relever vers le point d'appui à fouler.

2. **Pied équin.** — Cette attitude correspond à l'extension du pied qui peut, suivant les besoins, se compléter de la flexion des orteils.

1° *Extension du pied.* — Elle est due à la contraction synergique des muscles suivants :

Triceps sural;
Long péronier latéral;
Court péronier latéral;
Long fléchisseur commun des orteils;
Jambier postérieur;
Long fléchisseur propre du gros orteil.

2° *Flexion des orteils.* — Elle est due à la contraction des longs fléchisseurs propre et commun qui fléchissent principalement les deuxième et troisième phalanges des orteils et faiblement les premières. La flexion de celles-ci étant surtout le fait de la contraction synergique des muscles plantaires et interrosseux.

Par conséquent, ces muscles interviennent toutes les fois que le talon est relevé et la pointe abaissée, comme à la fin du dernier temps de la marche au pas ou temps d'appui. Le lever du talon constitue le travail du triceps sural, tandis que le long péronier latéral assure l'appui sur le talon antérieur; enfin, la contraction des muscles plantaires intervient pour permettre

aux orteils de renforcer celui-ci, puis de le remplacer. L'appui de la pointe est surtout le fait du gros orteil. Celui-ci porte encore sur le sol alors que les autres orteils ont quitté celui-ci, il supporte alors tout le poids du corps, mais réagit efficacement par la contraction de ses muscles propres. Les mêmes phénomènes s'observent dans la marche sur la pointe des pieds, et, par des mouvements plus vifs, dans le saut, la course et la descente.

3. **Pied valgus.** — Il correspond à l'abduction dont les muscles sont :

Le long péronier latéral ;
Le court péronier latéral ;
L'extenseur commun des orteils ;
Le péronier antérieur.

Le court adducteur oblique du gros orteil rapprochant celui-ci du deuxième métatarsien le porte en dehors.

Les interosseux dorsaux donnent aux autres orteils, quand ils sont en extension, leur abduction en les écartant de l'axe du pied.

4. **Pied varus.** — Il correspond à l'adduction dont les muscles sont :

Le jambier antérieur ;
Le jambier postérieur ;
L'extenseur propre du gros orteil ;
Le triceps sural.

Il y aura donc varus toutes les fois que ces muscles

prédomineront sur leurs antagonistes dans les mouvements de latéralité.

Cette prédominance peut être réalisée :

Par l'hypertonie de ces muscles ;

Par paralysie des antagonistes.

CHAPITRE III

PHYSIOLOGIE PATHOLOGIQUE DU VARUS

Pour bien connaître le mécanisme du varus et de ses diverses variétés, nous devons étudier :

1° L'action des muscles adducteurs ;

2° L'action de leurs antagonistes et l'effet de la paralysie de ceux-ci.

1. Action des muscles de l'adduction.

1. Action du jambier antérieur. — Dans sa construction, le jambier antérieur :

a) Elevé en haut et en dedans, puis directement en haut, l'extrémité inférieure du premier cunéiforme et la base du premier métatarsien. « Tout le bord interne du pied suit ce mouvement ;

« *b)* Le pied est fléchi en masse et porté dans l'adduction ;

« *c)* La forme générale du pied se modifie, sa face dorsale se renverse en dehors et prend l'attitude du varus[1]. »

[1] Duchenne, de Boulogne, *Physiologie des mouvements.*

Nous avons donc, par la contraction isolée du jambier antérieur un premier degré de varus.

Si les extenseurs du pied sur la jambe sont paralysés ainsi que les fléchisseurs abducteurs, le jambier antérieur ajoute la prédominence de la flexion à celle de l'adduction. On a alors un varus talus. Ces cas sont rares.

2. Extenseur propre du gros orteil. — Il est faiblement adducteur.

3. Jambier postérieur. — 1° « Il élève le bord interne du pied en tirant sur l'extrémité inféro-interne du scaphoïde qui glisse en arrière et en bas, puis se relève en arrière et en haut sur la tête de l'astragale.

« 2° Il excave la plante du pied en l'attirant en dedans et en arrière.

« 3° A la fin de ce mouvement, le bord externe du pied se plie sous la plante[1]. »

Farabeuf a montré que ces mouvements se passaient dans les articulations médio-tarsienne et sous-astragalienne. Monod, dans sa thèse[2], en a résumé le mécanisme.

Sous l'action du jambier postérieur, le scaphoïde et le cuboïde reliés entre eux par le ligament glissent de haut en bas et de dehors en dedans, le premier, sur la tête de l'astragale; le second, sur la face antérieure de la grande apophyse du calcanéum. Mais, le

[1] Beaunis et Bouchard, *Eléments d'anatomie descriptive.*

[2] Fernand Monod, *Traitement chirurgical du pied varus équin-congénital*, Paris, 1900-1901.

cuboïde est bientôt arrêté par la butée de son apophyse postéro-interne contre la dépression située sous la petite apophyse du calcanéum. Il ne peut continuer sa course qu'en faisant basculer en avant et en bas le calcanéum sous l'astragale. Etant donné l'obliquité

Fig. 5

Fig. 6

Fig. 5. — Pied gauche (Farabeuf). — Calcanéum sous l'astragale. Les trajectoires des os tarsiens, scaphoïde, cuboïde, sont parallèles.

Fig. 6. — Pied gauche (Farabeuf). — L'astragale étant immobile, entre les malléoles, le calcanéum a glissé en avant, en s'éversant sur sa face externe. Sa grande apophyse dans laquelle a glissé le cuboïde s'est porté en avant et du côté tibial, sous le condyle astragalien. Ainsi, le bord externe du pied gouverné par le cuboïde va subir une flexion oblique plus accentuée que celle du bord interne. Il sera chassé sous celui-ci d'où l'enroulement, la volutation. *In* Poirier, *Abrégé d'Anatomie*, t. I.

des surfaces articulaires de ce dernier os, le calcanéum s'abaisse en s'avançant ; mais, en vertu de la brièveté des fibres internes du ligament interosseux, il n'avance que son bord externe qui s'éverse alors, entraînant dans son mouvement, le cuboïde et les deux derniers métatarsiens. Ceux-ci décrivent ainsi un mouvement d'enroulement sous la plante ou involutation du pied.

Dans ces mouvements, l'avant-pied s'est ployé sur

l'arrière-pied, le bord externe s'est abaissé, puis enroulé. La plante du pied est donc profondément incurvée et regarde en arrière.

La face dorsale est, aussi, très déformée par les saillies de la tête de l'astragale décoiffée du scaphoïde, et de la grande apophyse du calcanéum deshabitée par le cuboïde. Les ligaments et muscles dorsaux et externes des articulations tibio et médiotarsiennes, sont très distendus, et limitent par leur extrême tension, l'action du jambier postérieur.

Le pied est donc en position maximum de varus.

3. Action du triceps sural. — « Ce muscle, faradisé isolément, agit sur le pied de la façon suivante :

« 1° L'arrière-pied et le bord externe de l'avant-pied s'étendent avec force ;

2° La moitié interne de l'avant pied obéit au mouvement d'extension ; mais, si faiblement que le premier métatarsien cède, à la moindre résistance opposée à l'extension[1]. »

Cette résistance réside dans la tension du jambier antérieur qui relèvera le bord interne du pied.

« 3° Le pied tourne sur l'axe de la jambe, de manière que son extrémité antérieure se porte endedans et le talon en dehors ; en même temps, sa face dorsale se renverse de manière qu'elle regarde en dehors.

« 4° Pendant l'extension du pied, les orteils prennent la forme d'une griffe[2]. »

[1] Duchenne, de Boulogne, *Physiologie des mouvements.*
[2] Duchenne, de Boulogne, *Physiologie des mouvements.*

Le triceps sural est donc extenseur adducteur. Son action adductrice est due à l'obliquité des surfaces astragaliennes sur lesquelles glisse le calcanéum pendant l'extension.

La griffe des orteils peut s'expliquer par la tension des extenseurs des orteils, qui entraîne à son tour l'élongation des tendons du long fléchisseur, et par la contraction synergique de ce dernier muscle qui participe aussi à l'extension.

Le triceps sural est le muscle du varus équin, soit seul, soit associé aux jambiers.

2. **Antagonistes du varus.** — *Leur action. Effets de leur paralysie.*

1° *Long péronier latéral.* — Son tendon s'insère à la face inférieure de la base du premier métatarsien. Celle-ci, par l'effet du tonus normal, fait une saillie sous-métatarsienne.

Duchenne de Boulogne, par l'excitation électrique localisée à ce muscle, a observé les faits suivants :

« 1° Le bord interne de l'avant-pied, et principalement la saillie sous-métatarsienne, sont abaissés avec une grande force, et la courbe de la voûte plantaire est notablement augmentée.

« 2° En s'abaissant, le bord interne du pied se porte de dedans en dehors...

« 3° Le pied tourne sur l'axe longitudinal de la jambe, de façon que son extrémité antérieure est portée en dehors[1]. »

[1] Duchenne, de Boulogne, *Physiologie des mouvements.*

Abaissant le bord interne, il contre-balance l'action du jambier antérieur. Il sera aussi, mais très faiblement, extenseur du pied sur la jambe. Cette extension ne devient manifeste que lorsqu'on provoque la contraction la plus énergique.

Il est donc extenseur, mais surtout abducteur.

Paralysie du long péronier. — Elle entraîne :

1° L'effacement de la voûte plantaire : pied plat

2° Un varus dû à la prédominance de l'action du jambier antérieur sur le bord interne du pied. Le bord externe est donc abaissé.

3° Dans la marche, la pression du sol sur ce bord externe fait glisser les facettes articulaires du calcanéum sous l'astragale, de sorte que le pied se renverse sur son bord interne. Il y a donc un valgus secondaire.

Court péronier latéral. — Tirant sur le bord externe du pied, il s'oppose très nettement aux muscles qui tirent sur le bord interne. Mais il est surtout l'antagoniste du jambier postérieur. Sa paralysie amène, grâce à l'action tonique de ce dernier, des varus du troisième degré, tel que celui décrit à propos de l'action du jambier postérieur.

Sa faiblesse serait un important facteur étiologique du varus. Duchenne, de Boulogne, écrit en effet : « Chez les personnes dont le pied tournait fréquemment en dedans, pendant la marche et qui se donnaient ou étaient exposées à se donner ainsi des entorses, j'ai constaté une faiblesse du court péronier latéral. » Un grand nombre des pieds varus qui font l'objet de

nos observations ont pour origine des entorses. Il faudrait donc accorder une assez large part à la faiblesse ou à la parésie du court péronier dans l'étiologie du pied varus.

Extenseur commun des orteils. — C'est un fléchisseur abducteur du pied. Il tire avec force sur les premières phalanges des orteils, les étend sur le pied. Ce mouvement se continue par la flexion du pied sur la jambe. Mais, étant donné la direction de ses tendons il porte la pointe du pied en dehors. Il est donc l'antagoniste du jambier antérieur pour les mouvements de latéralité et des extenseurs du pied sur la jambe.

Sa paralysie entraîne :

La flexion volontaire avec adduction. « Pendant la marche et la station le pied tourne de telle sorte qu'il se trouve en contact avec le sol par son bord externe ; la flexion volontaire du pied sur la jambe peut se faire avec force ; mais la flexion qui a lieu instinctivement pendant la marche est tellement faible que la pointe du pied traîne presque constamment contre le sol ; enfin la force tonique des extenseurs du pied est prédominante, au point que le pied qui, pendant la marche ou la station présentait l'aspect du pied bot varus prend, pendant le repos musculaire, l'attitude de l'équin direct[1] ».

La paralysie des péroniers favorisera surtout le varus direct.

[1] Duchenne, de Boulogne, *Physiologie des mouvements.*

Celle de l'extenseur commun jointe aux deux autres entraînera donc le varus équin.

Le varus direct par paralysie peut donc être entraîné par la section du musculo cutané, nerf des deux péroniers. Le varus équin sera surtout réalisé par une lésion du sciatique poplité externe avant sa division. Le nerf tibial antérieur, nerf des fléchisseurs du pied et des extenseurs des orteils, se trouve alors intéressé. Les abducteurs et fléchisseurs étaient simultanément paralysés, leurs antagonistes auront alors beau jeu pour placer le pied en varus équin.

Le varus et le varus équin, quelles que soient leurs origines, troublent profondément la statique du pied. Celui-ci ne porte plus que sur son bord externe. Il n'y a plus de trépied plantaire, plus de base de sustentation pour le corps.

La pression du corps sur ce bord externe, dans la station, et encore plus dans la marche, ajoute les désordres anatomiques aux troubles fonctionnels déjà existants. La distension des parties molles de la face externe et dorsale du pied amène leur élongation, la perte de leur élasticité, l'usure des os au point de pression, autant de lésions qui compromettent la guérison.

On saisit par là toute la gravité de l'affection dont nous allons, maintenant, tracer les caractères cliniques en nous basant sur les plus caractéristiques de nos observations.

DEUXIÈME PARTIE

CHAPITRE PREMIER

OBSERVATIONS

Observation I

Centre Neurologique de la XIVe Région.
Service du Dr Bruel.

F... C..., ...e infanterie.

Diagnostic. — Pied varus gauche par attitude vicieuse de défense. Contracture surajoutée.

Observation. — Chute en courant le 17 février 1916, entorse tibio-tarsienne du pied gauche. Grosse ecchymose interne et externe.

Simple enveloppement ouaté pendant une huitaine de jours, puis, hospitalisé à Berck, et, là, massage, puis repos au lit, ensuite béquilles et canne.

Le pied qui, au début, semblait en position normale, s'est mis en varus quand il est sorti au bout de trois mois pour passer à la réforme, juin 1916.

Il ne pouvait alors redresser son pied, en raison de la gêne qu'il éprouvait au niveau des malléoles.

Passé dans le Service de Physiothérapie à Berck, il y continue le massage, les bains de lumière, le traitement électrothérapique, la rééducation sans correction. C'est là que, dit le malade, le varus a augmenté n'étant pas soutenu en marchant sur le sol.

En juillet 1916, tous les mouvements du pied et des orteils étaient possibles, mais avec tendance au varus au

moment de la marche. Il y aurait eu une très légère hypothermie au pied gauche et une légère hyperexcitabilité mécanique du court fléchisseur plantaire.

En fin juillet 1916, on note : une aggravation du varus qui n'est plus réductible volontairement et de la contracture, probablement fonctionnelle, du jambier postérieur.

En mai 1917, on note que, malgré de multiples tentatives de réduction dans le plâtre, le pied, dès sa sortie du plâtre, reprend sa position première en varus.

Trois plâtres ont été successivement appliqués dans l'espace de quatre mois.

Actuellement, 18 juillet 1917, le pied gauche est en varus complet. Marche sur le bord externe du pied. Les mouvements de flexion et d'extension des orteils sont très limités. Ebauche des mouvements d'extension et de flexion du pied.

On peut réduire complètement le varus.

Réflexes. — Normaux, y compris le plantaire.

Pas de troubles vaso-moteurs.

Pas d'hyperexcitabilité musculaire.

Tremblement consécutif à la réduction.

Atrophie de 3 centimètres au mollet gauche.

Contracture des deux jambiers.

Aucun craquement articulaire.

Sensibilité normale,

Traitement. — Repos au lit. Mobilisation.

En octobre 1917, à la suite de ce traitement, réapparition de mouvements actifs du pied. Persistance du varus qui est beaucoup plus facilement réductible qu'à l'entrée.

Observation II

Centre Neurologique de la XIVe Région.
Service du Dr Bruel.

H... C..., caporal au ...e infanterie.

Diagnostic. — Pied varus gauche par attitude vicieuse

consécutive à une gelure du pied. Contracture surajoutée. Stigmates d'hystérie.

Observation. — Malade ayant eu les pieds gelés au mois de janvier 1917. Œdème du pied. Lymphangite Peu à peu le pied s'est mis en varus.

A l'entrée, 7 juillet 1917, pied varus gauche : grande diminution du bord interne, élargissement du bord externe, externes du pied aplati.

Il n'existe qu'une très légère contracture des jambiers, mais l'abduction est impossible, du fait de la contracture des jambiers, mais surtout de la distension des ligaments externes du cou-de-pied et de l'impotence des péroniers.

Hypoesthésie du membre inférieur gauche remontant jusqu'au genou.

Réactions électriques normales.

Troubles trophiques nuls.

Anesthésie cornéenne gauche.

4 août 1917 — Le malade a un pied parfaitement réductible. Le jambier antérieur fait la corde, néanmoins il redresse facilement son pied et le maintient assez longtemps en bonne position.

Le traitement institué : mobilisation manuelle et repos au lit avec pied à l'abri du poids des couvertures est continué.

Décembre 1917. — Le malade peut, sans grand effort, remettre son pied dans l'abduction.

Observation III

Centre Neuralogique de la XIVe Région.
Service du Dr Bruel.

P... J..., ...e infanterie.

Diagnostic. — Contracture antalgique du pied droit en varus. Contracture prédominante du jambier antérieur et de l'extenseur commun des orteils.

Observation. — Enseveli par l'éclatement d'une mine à Dompierre (Somme), le 24 juin 1915. Pas de perte de con-

naissance. Fracture de la malléole externe droite, suite de la fracture normale de la malléole interne.

Après l'ablation de l'appareil de contention (bandes et planchettes sans plâtre), on constate la contracture du pied en varus.

A l'entrée, au Centre Neurologique, persistance de la contracture : contracture de l'extenseur commun des orteils avec hyperextension des orteils.

Contracture du jambier antérieur formant corde en avant du cou-de-pied et exagérant la concavité de la voûte plantaire.

Epaississement des téguments du bord externe.

Quand le malade essaie de porter son pied en dehors, le pouce s'écarte du deuxième orteil, il se met en flexion et adduction, tandis que les autres orteils se mettent en hyperextension.

Hypoesthésie du pied, sauf dans la région malléolaire interne où la sensibilité est normale.

Traitement. — Mobilisation, repos au lit.

13 août 1917. — Persistance de la contracture du jambier antérieur. La dissociation entre l'extenseur du premier et des quatre autres orteils est moins marquée.

Légère atrophie des muscles plantaires. Réactions électriques normales.

19 octobre 1917. — Grande amélioration. Le malade corrige facilement son attitude vicieuse, même dans les exercices de marche.

Observation IV

Centre Neurologique de la XIVe Région.
Service du Dr Bruel.

H... C..., ...^{e} zouaves.

Diagnostic. — Contracture hystéro-traumatique du pied droit en varus. (Planche II, fig. 3 et 4.)

Observation. — Pris dans un éboulement à Saint-Hilaire-

le-Grand le 10 septembre 1915, il aurait eu une forte contusion du pied droit avec enflure et ecchymoses.

Le pied droit se serait mis immédiatement en varus.

Mécanothérapie à Rochefort pendant trois mois, bains chauds, massages, galvanisation.

Retour au dépôt, puis à la section d'entraînement de Vizille en mars 1916. Il y reste deux mois. Ensuite il entre à l'Hôpital Complémentaire d'Uriage-les-Bains. Là, appareil plâtré un mois, puis ténotomie du tendon d'Achille, pas de cicatrice visible, nouveau plâtre pendant quinze jours sans résultat.

A l'entrée, 18 août 1916, contracture du pied droit en varus. La contracture est réductible et l'on arrive à remettre le pied en bonne attitude, ce qui détermine un faux clonus extrêmement marqué, et prolongé longtemps après la manœuvre de redressement du pied.

Réflexes. — Rotuliens, vifs, achilléens normaux, plantaires, diminué à droite.

Hypoesthésie du pied et du bas de la jambe.

Troubles trophiques nuls.

Réactions électriques normales.

Octobre 1917. — Toute la jambe est contracturée; la prédominance des jambiers conditionne l'attitude vicieuse du pied en varus.

Radiographie (Dr Lathoud) : l'articulation astragalo-calcanéenne présente en son milieu deux jetées osseuses réunissant les deux os.

Observation V

Centre Neurologique de la XIVe Région.
Service du Dr Bruel.

B... F..., ...e infanterie.

Diagnostic. — Contracture d'origine antalgique du pied gauche en varus chez un hystérique.

Observation. — A eu les pieds gelés à la tranchée de

Calonne. Malade le 12 novembre 1914. A été soigné pendant quatre mois pour ulcération par gelure.

A la suite sont survenues des douleurs dans les chevilles et les genoux, puis le pied s'est mis peu à peu en contracture en varus très marquée.

Il a été mis en plâtre en décembre 1915 sans résultat, puis a subi, sans le moindre résultat, les traitements physiothérapiques les plus variés.

Entré le 21 avril 1916.

Persistance d'une contracture en varus très difficilement réductible.

Le pied réduit, tremblement caractéristique.

Pas de lésions articulaires.

Pas de lésions tendineuses.

Légère hypoesthésie du pied.

Atrophie de 3 centimètres à la jambe gauche, de 1 centimètre au pied gauche.

Réactions électriques normales.

Traitement. — Repos complet au lit, mobilisation, plus tard gymnastique.

Crises nerveuses à type hystérique suivant les séances de mobilisation; a eu une légère paralysie radiale en marchant avec des béquilles.

Août 1917. — Pas de progrès bien marqués, le pied est toujours en varus. La mobilisation, au bout de quelques minutes, arrive à vaincre la contracture, mais le pied est pris aussitôt d'un tremblement clonique.

Observation VI

Centre Neurologique de la XIVe Région.
Service du Dr Bruel.

C... L..., ...e artillerie lourde.

Diagnostic. — Contracture fonctionnelle du pied droit en varus équin, d'origine réflexe. (Planche III, fig. 6.)

Observation. — Pris dans un éboulement le 19 octobre 1914. Contusion de la crête tibiale droite, consécutivement

plaie atone de la face antérieure de la jambe droite ayant duré jusqu'à la fin de 1916.

A l'entrée, 21 avril 1917, persistance d'un varus équin très serré par contracture des muscles postérieurs de la jambe.

Lésions osseuses : subluxation de l'astragale droit.

Radio-diagnostic (Centre de Physiothérapie, Dr Guyonnet) : un peu de décalcification du tibia et du péroné à la partie moyenne de leur diaphyse ; un peu de diastasis tibio-péronier.

Troubles trophiques : atrophie musculaire de 3 centimètres au mollet droit. Cyanose et hyperhidrose, surtout marquées dans le domaine du nerf saphène interne.

Sensibilité : hypoesthésie du pied plus marquée dans la région malléolaire interne et dans la zone du nerf saphène interne.

Réflexes tendineux normaux

Pas d'anesthésie cornéenne.

Réactions électriques normales.

Juillet 1917. — Le malade présente moins de troubles vaso-moteurs, mais l'attitude en varus est toujours aussi marquée.

Octobre 1917. — La contracture du jambier antérieur a disparu, mais le pied est toujours en varus équin, il est facilement remis en bonne attitude, où un très léger soutien suffit à le maintenir. Atrophie marquée des péroniers.

Novembre 1917. — La flexion du pied sur la jambe étendue est encore très limitée, l'abduction spontanée est presque complète. Appareillage, XIe Région.

Observation VII

Centre Neurologique de la XIVe Région.
Service du Dr Sollier.

D... L..., 2e classe, ...e infanterie.

Diagnostic. — Contracture hystérique du pied gauche en varus équin.

Observation. — Malade commotionné par obus en septembre 1914 et ayant éprouvé depuis une faiblesse du membre inférieur gauche.

Etant dans les tranchées en janvier 1915, il fut pris de douleurs rhumatoïdes du genou gauche et de la jambe et eut de la fièvre. Vers le 10 février 1915, son pied gauche commença à se dévier en dedans et fut le siège de douleurs.

Le pied était très enflé, ainsi que la jambe. On essaya sans succès de la contention par des bandes de toile. Au mois de mars 1915, on chercha à le redresser dans une gouttière, puis il fut mis dans un appareil à redressement progressif pendant deux mois. Le pied se redressa, mais resta contracturé et, au bout de huit jours, se remit en attitude vicieuse. A Aix-les-Bains, un appareil à extension continue pendant dix jours ne donne aucun résultat. De là, il est envoyé à la Charité à Lyon, d'où il vient au Centre Neurologique.

Octobre 1915. — A l'entrée : pied gauche en varus équin, en adduction complète et à angle droit.

Contracture complète du pied : aucun mouvement n'est possible volontairement. Le genou est contracturé, mais à un degré moindre. La hanche gauche elle-même n'a pas la souplesse de la droite.

Troubles trophiques.

Atrophie musculaire :

Mollet gauche, 34 ; droit, 35.

Cuisse gauche, 41,5 ; droite, 46,5.

Hyperhidrose de la jambe gauche.

Pied gauche légèrement œdématié.

Troubles sensitifs : anesthésie totale du pied et de la jambe, sens musculaire aboli, sens des attitudes très altéré.

Anesthésie au diapason : complète au pied et à la jambe, légère seulement au genou, normale à la hanche.

Réflexes rotuliens normaux.

Plantaires : aboli à gauche.

19 octobre 1916. — La réduction qui se fait très facilement amène des cris et même une crise à type hystériforme. A la suite de la séance de mobilisation, le pied reste à peu près rectiligne et peut faire quelques mouvements des orteils et de la cheville. Concomitance d'une légère paralysie de la cuisse.

Traitement. — Repos au lit, mobilisation manuelle.

20 octobre. — Le pied reste à peu près dans l'attitude où on l'avait mis hier, la sensibilité à la piqûre est revenue à la plante du pied et à la jambe.

19 janvier 1916. — Réflexe plantaire revenu à gauche en même temps que la sensibilité du pied.

5 février 1916. — Cuisse gauche, 42 centimètres ; droite, 44 1/2.

Jambe gauche, 34 1/2 ; droite, 34 1/2.

11 avril 1916. — L'atrophie du membre inférieur gauche à la cuisse n'est plus que de 1 centimètre.

Traitement. — Repos au lit, mobilisation manuelle. A sa suite, la motilité, la sensibilité, le réflexe plantaire gauche sont revenus sensiblement normaux, il ne persiste qu'un peu de gêne dans les mouvements de flexion et d'extension du pied.

Observation VIII

Centre Neurologique de la XIVe Région.
Service du Dr Sollier.

B... A..., ...e infanterie.

Blessé le 23 septembre 1914.

Entré le 19 juin 1915.

Diagnostic. — Monoplégie flasque du membre inférieur gauche, d'origine hystéro-traumatique. Pied en varus équin.

Observation. — Blessé le 23 septembre 1914, à Pont-à-Mousson, par balle entrée au tiers inférieur de la face externe du mollet gauche et extraite le 6 octobre 1914, au-dessus de la malléole interne. Fracture du péroné. Sitôt

blessé, le pied est tombé et ne s'est plus relevé Le blessé a ressenti, au début, des douleurs dans la plante du pied. Au cours de l'extraction du projectile, les nerfs tibial antérieur et tibial postérieur sont reconnus absolument sains, d'où l'on conclut : paralysie fonctionnelle.

Un appareil à traction élastique et sept appareils plâtrés n'ont donné aucun résultat.

Examen d'entrée : réactions électriques normales.

Troubles sensitifs : anesthésie complète superficielle et profonde de la jambe et du pied. Anesthésie électrique. Anesthésie musculaire. Anesthésie vibratoire.

Réflexes. — Rotuliens normaux, plantaire gauche aboli.

Troubles moteurs : hypotonie musculaire considérable des extenseurs et des péroniers, d'où attitude du pied gauche en varus équin, avec hyperflexion des orteils, déformation marquée du tarse. Marche sur le bord externe du pied, avec adduction marquée de la pointe.

Traitement. — Repos au lit, mobilisation manuelle.

Sous l'influence du traitement, retour du réflexe plantaire, de la sensibilité et de la motilité dans la cuisse et la jambe. Diminution considérable de la décalcification constatée antérieurement au niveau du pied, possibilité de mouvements volontaires du pied.

Le malade, peu discipliné, accepte difficilement le repos au lit et le traitement, d'où reprise de l'attitude vicieuse en varus.

Observation IX

Centre Neurologique de la XIVe Région.
Service du Dr Sollier.

D... R..., ...e zouaves.

Diagnostic. — Pied gauche en varus équin par contracture hystéro-traumatique des jumeaux et du jambier postérieur.

Observation. — Blessé le 6 juin 1915 par plusieurs éclats d'obus, dont l'un au tiers inférieur et externe de la jambe

gauche. Cicatrice cutanée non adhérente. Il aurait eu la jambe enterrée pendant six heures environ. Varus équin immédiat.

A son entrée, 19 mai 1916 : pied varus équin gauche avec forte saillie du tarse en dehors

Troubles moteurs : mouvements extrêmement réduits extensoirement du pied et des orteils. Réduction assez résistante, mais possible. Tremblement de la jambe et du pied, qui augmente lorsqu'on redresse le pied, même sans brusquerie. Il se produit alors une violente contraction des jumeaux, des adducteurs de la cuisse et des fléchisseurs, ainsi que du quadriceps, d'où contracture de la jambe en extension. Réactions électriques normales.

Troubles sensitifs : légère hypoesthésie de la région dorsale interne du pied gauche.

Troubles trophiques : atrophie légère de 5 millimètres à la jambe gauche et de 1 centimètre à la cuisse gauche.

Traitement. — Repos au lit, mobilisation manuelle.

Sous leur influence, la réduction se fait de plus en plus facilement, et le tremblement s'accuse de plus en plus, en même temps que le relâchement des jumeaux et des adducteurs se fait de mieux en mieux.

Le malade, pendant les séances de mobilisation, tombe dans une sorte d'état hypnoïde, avec rougeur de la face. Au réveil, le pied est beaucoup plus souple, animé d'un tremblement menu et rapide. Il peut le remuer et le redresser lui-même, il reste un peu hébété.

Radiographie. — Dans la masse sacro-lombaire gauche, trois projectiles ; éclats d'obus de petit volume, perceptible au toucher.

Le malade, très indocile, refuse l'extraction des projectiles. Au lieu de garder le repos au lit, il quitte la chambre et sort fréquemment.

Sous l'influence de la marche, reprise de la contracture. L'indiscipline du malade empêchant tout traitement nécessite son renvoi au corps.

Observation X

Centre Neurologique de la XIVe Région.
Service du Dr Sollier.

Diagnostic. — Attitude vicieuse du pied gauche en varus par antalgie.

Observation. — Lieutenant D..., blessé à Vaux le 10 mai 1916, par balle en séton de la partie supérieure et antérieure de la jambe gauche.

Le malade, par suite d'une douleur accusée au niveau de la malléole externe, marche sur le bord externe du pied.

Tous les mouvements du pied sont possibles. Réactions électriques normales. Réflexes normaux. Aucun trouble de la sensibilité.

Guérison par rééducation motrice.

13 octobre 1916. — Retour au Dépôt où il devra être entraîné progressivement.

Observation XI

Centre Neurologique de la XIVe Région.
Service du Dr Sollier.

Diagnostic. — Paralysie hystéro-traumatique du pied droit. Rétraction du triceps sural.

Observation. — P... B..., ...e zouaves, blessé le 25 septembre 1915, par éclat d'obus en séton au niveau de la région antéro-externe de la jambe droite, par éclat d'obus non pénétrant à la partie inférieure de la jambe droite face interne. Paralysie immédiate du pied.

Entré le 26 février 1916. Le malade marche sur la pointe du pied droit.

Troubles moteurs : mouvements du pied mauvais à peine ébauchés. L'abduction est impossible.

Réflexe achilléen droit diminué. La flexion dorsale passive est incomplète.

Troubles sensitifs.

Anesthésie en chaussette.

Analgésie articulaire des deux pieds.

Troubles trophiques : nuls.

Réactions électriques : normales.

Léger tremblement des mains et de la langue. Points ovariens.

Traitement. — Mobilisation manuelle gymnastique.

17 septembre 1916. — Le réflexe achilléen a disparu. La rétraction du triceps a plutôt augmenté. Atrophie de 4 centimètres à la jambe.

Réactions électriques normales.

Proposé pour le service auxillaire.

Observation XII

Centre Neurologique de la XIVe Région.
Service du Dr Sollier.

H... P..., 1re classe, ...e infanterie.

Diagnostic. — Contracture hystérique du pied droit en varus équin. Suite d'entorse.

Observation. — Entorse tibio-tarsienne le 20 juillet 1916. Mis dans un plâtre en bonne position pendant un mois; le pied a repris dès sa sortie de l'appareil son attitude vicieuse primitive.

A son entrée, 27 février 1917, attitude du pied en varus équin. Corde du tendon d'Achille et du jambier antérieur.

Troubles moteurs : les manœuvres de réduction font disparaître le varus, mais l'équinisme est difficile à réduire.

Troubles sensitifs : hypoesthésie de la cuisse, de la jambe et du pied.

Troubles trophiques : atrophie de 3 centimètres à la jambe droite.

Réflexes rotuliens vifs, achilléens difficiles à obtenir du fait de la contracture du triceps sural, plantaire diminué à droite.

Stigmates d'hystérie : abolition du réflexe conjonctival. Insomnie; grande irritabilité, crises de larmes.

Traitement. — Repos au lit, massage du mollet, mobilisation quotidienne.

A sa sortie, 11 mai 1917, le malade fait facilement les mouvements d'abduction et de flexion dorsale du pied. Il persiste néanmoins une légère tendance au varus qui rend le malade inapte aux marches et aux stations debout prolongées.

Observation XIII

Centre Neurologique de la XIVe Région
Service du Dr Sollier.

G... M..., 2e classe, ...e infanterie.

Diagnostic. — Commotion d'obus. Contracture hystéro-traumatique du pied gauche en varus.

Observation. — Commotionné le 23 décembre 1915, à Massiges, perte de connaissance, œdème, douleur, impotence fonctionnelle de la jambe gauche. On crut d'abord à une fracture mais la radiographie n'en a point montré.

Le pied s'est mis en varus dès le début.

Cette contracture a été réduite à Uriage et immobilisée dans un appareil plâtré, elle s'est reproduite au sortir de l'appareil.

A son entrée, décembre 1916, pied gauche en varus avec marche sur le bord externe du pied. Saillie du tendon du jambier antérieur; léger équinisme par contracture des jumeaux.

Troubles moteurs : quelques mouvements des orteils sont seuls possibles.

Troubles sensitifs : anesthésie à la face interne du pied et à la malléole interne.

A la sortie, 30 mars 1917, après traitement par le massage, la mobilisation manuelle et le repos au lit, tous les mouvements du pied sont possibles. Il n'y a plus de contracture en varus, plus d'anesthésie. Le malade est capable de faire du service actif bien qu'il y ait chez lui une certaine tendance à l'inertie et à la persévération. Ce malade

ne devra pas être soumis à des exercices intensifs de marche qui feraient reparaître la contracture.

Observation XIV

Centre Neurologique de la XIVe Région.
Service du Dr Sollier.

M... M..., ...e infanterie.

Diagnostic. — Contracture en varus du pied droit par antalgie.

Observation. — Blessé par éclat d'obus à la jambe droite le 1er octobre 1915. Contusion du tibia. Tendance du pied au varus immédiate. Application d'un appareil plâtré trois mois après. Malgré l'appareil, le varus se reproduisit avec de l'œdème du pied et des douleurs vives au niveau de la blessure. Une radio faite à ce moment a montré de la périostite.

A l'entrée, 2 mars 1917, pied droit en varus, contracture des deux jambiers. Pas de contracture des autres muscles de la jambe. Tous les mouvements volontaires sont possibles.

Pas de troubles de la sensibilité. Réactions électriques normales.

Traitement. — Repos au lit, mobilisation manuelle.

A sa sortie, 25 mars 1917, le malade maintient son pied en attitude normale. Il est déclaré apte à faire campagne.

Observation XV

Centre Neurologique de la XIVe Région.
Service du Dr Sollier.

M... A..., ...e chasseurs alpins.

Diagnostic. — Contracture du pied droit en varus. Relâchement ligamenteux. Aponévrite douloureuse. Opération. Attitude vicieuse maintenue par rétraction cicatricielle de la région plantaire.

Observation. — Enseveli le 15 octobre 1915. Ecchymose étendue du pied à la jambe. Il semble que son pied se soit

contracturé dès le début. L'ecchymose aurait duré un mois. Mis en plâtre au bout d'un mois, il reste deux mois dans l'appareil. A la sortie du plâtre, même état. Trois mois de physiothérapie : bains chauds, bains lumineux et galvanisation (une plaque dans le dos, une sous la plante du pied droit).

A l'entrée, 22 juillet 1916, pied varus direct sans équinisme. Réduction facile, mouvements volontaires de flexion du pied sur la jambe et des orteils normaux.

Plis longitudinaux très accentués du talon antérieur. Au milieu du pied on sent une tuméfaction dont la pression est douloureuse. Pas de troubles vaso-moteurs.

Réflexe du pédieux exagéré à droite. Réflexes rotuliens, achilléens, plantaires normaux.

Réactions électriques normales.

Troubles sensitifs : légère hypoesthésie du tiers inférieur de la jambe et de tout le pied.

19 août 1916. — Le redressement des orteils détermine de la douleur sous la plante du pied et au niveau du tarse. En mobilisant et en redressant le pied on observe d'une façon nette la contracture des jambiers antérieur et postérieur.

A la suite d'une séance de mobilisation, le malade peut déjà faire l'extension des orteils, surtout du gros, et rester dans une meilleure attitude.

Opération. — 11 octobre 1916 : incision de la voûte plantaire et découverte de l'aponévrose plantaire moyenne présentant un épaississement considérable. Résection après dissection poussée jusqu'au court fléchisseur. Suture et réduction de l'attitude vicieuse.

Plâtre maintenant le pied en hypercorrection (talus léger, et bord externe en attitude normale.

19 novembre 1916. — Il laisse tomber son pied en varus équin, quoique pouvant faire complètement l'extension et l'abduction du pied. La plante du pied ne présente plus de rétraction.

29 décembre 1916. — Cicatrice plantaire rétractée et maintenant la même attitude. Réforme temporaire.

Observation XVI

Centre Neurologique de la XIVe Région.
Service du Dr Sollier.

V... F..., vingt ans, ...e artillerie.

Diagnostic. — Contracture fonctionnelle du pied droit en varus à type hystérique.

Observation. — Blessé en 1911, d'un coup de hache qui le toucha au niveau de la crête tibiale droite à 21 centimètres au-dessous de la rotule.

A boité depuis cette époque. Réformé pour ce motif, puis récupéré.

Incorporé le 28 août 1916, a fait ses classes de canonnier servant, mais, sa boiterie persistant, a été envoyé au Centre Neurologique avec le diagnostic de contracture psychique du jambier antérieur droit.

A son entrée, 4 novembre 1916, marche en boitant, le pied droit en varus et rotation interne, pas de durillon sur le bord externe, pas de rétraction de l'aponévrose plantaire.

Troubles trophiques nuls.

Troubles moteurs : légère contracture de toutes les masses musculaires de la jambe et du pied. Contracture prédominante des deux jambiers, principalement du jambier postérieur.

Il est facile de mettre le pied en position normale et d'obtenir que le malade l'y maintienne quelques instants.

Troubles sensitifs : légère hypoesthésie de la jambe et du pied droit.

Réflexes. — Normaux sauf le plantaire droit diminué.

Réactions électriques normales.

Troubles trophiques : atrophie musculaire de 0 m. 01 au mollet droit.

Pas d'anesthésie cornéenne, conjonstivale ou pharyngée.

Le malade dit avoir eu des crises convulsives à type hystériforme. Une enquête de gendarmerie est restée négative à ce sujet.

Traitement. — Repos au lit, mobilisation manuelle.

A sa sortie, 2 mars 1917, il persiste une très légère hypertonie des jambiers.

La marche est normale et le malade peut mettre son pied dans toutes les attitudes de la marche et l'y maintenir. Retour au corps.

Observation XVII

Centre Neurologique de la XIVe Régien.
Service du Dr Sollier.

M.., J..., vingt et un ans, ...e zouaves.

Diagnostic. — Contracture d'origine antalgique du pied gauche en varus équin.

Observation. — Blessé le 28 septembre 1915 : séton de la cheville gauche par balle, entrée à la face interne au niveau de l'astragale, sortie au niveau du troisième cunéiforme.

Un mois après la blessure, qui était cicatrisée, il ne pouvait mettre le pied à terre à cause de la douleur qu'il ressentait dans tout le pied. Le pied se mit en varus équin.

A l'entrée, 22 avril 1916, varus équin : contracture très marquée des jumeaux et du soléaire.

La réduction est facile, suivie de faux clonus. Après quelques manœuvres, il redresse le pied spontanément.

Au bout d'un certain temps le faux clonus gagne toute la jambe. Sensations pénibles au niveau de la hanche.

Troubles trophiques nuls. Réactions électriques nor-normales. Anesthésie du pied.

25 avril 1916. — Une deuxième séance de mobilisation, amène le retour du réflexe plantaire gauche qui était aboli et de la sensibilité du pied. Clonus très marqué et très prolongé après quelques instants de mouvements

volonlaires. Les réactions du côté de la hanche ne se reproduisent pas.

Le clonus est beaucoup plus ample il persiste même du tremblement spontané du pied en dehors du mouvement.

13 octobre 1916. — Sous l'influence du traitement : repos au lit, mobilisation manuelle, le malade arrive à marcher correctement. La sensibilité est normale.

Observation XVIII

Centre Neurologique de la XIVe Région.
Service du Dr Sollier.

Ch... M..., vingt-neuf ans.

Entré le 17 septembre 1915.

Sorti convalescence 5 mai 1916.

Rentré à nouveau 14 août 1916.

Sorti le 17 novembre 1916. Service auxiliaire.

Diagnostic. — Contracture fonctionnelle d'origine antalgique du pied gauche en varus équin.

Observation. — Boitait avant la mobilisation du fait d'une fracture du tarse gauche datant de 1911.

Chute dans un trou d'obus le 7 janvier 1915. Entorses variées. Trois appareils plâtrés au sortir desquels le pied reprend sa contracture en varus.

A son entrée, : 17 septembre 1915, Contracture en varus équin, orteils en extension. Réduction passive facile, mais accompagnée de tremblement du membre inférieur gauche et de faux clonus du pied.

Pas de troubles trophiques. Réactions électriques normales. Hypoesthésie de la jambe et du pied gauche.

Réflexes normaux, plantaire diminué à gauche.

29 janvier 1916. — Retour du réflexe plantaire.

2 mai 1916. — Tous les mouvements volontaires sont possibles. Il peut redresser le pied dans la station debout et dans la marche.

5 mai 1916. — Convalescence de six semaines.

14 août 1916. — Retour au Centre Neurologiques : les mouvements volontaires sont possibles, mais l'abduction du pied est de peu de durée, la contracture du jambier antérieur et de l'extenseur commun ne tardant pas à ramener le pied en adduction et les orteils en extension.

A sa sortie, 17 novembre 1916, mouvements volontaires possibles, mais persistance d'une légère contracture du jambier antérieur et d'une spasmodicité du membre inférieur déterminant du tremblement dès que le malade veut faire un effort prolongé.

Classé service auxiliaire.

Observation XIX

Centre Neurologique de la XIVe Région.
Service du Dr Rose.

F... J..., ...e zouaves.

Diagnostic. — Entorse du pied gauche. Attitude vicieuse en varus par antalgie chez un blessé présentant des stigmates d'hystérie.

Phlébite et légère névrite cinq mois après.

Observation. — Entorse du pied gauche le 8 juillet 1915, a marché immédiatement sur le bord externe du pied ; ce n'est qu'en octobre 1915 qu'il eut une phlébite.

Entré le 13 janvier 1917. Marche sur le bord externe du pied. Plus aucun signe de phlébite, ni induration, ni œdème ; mais troubles vaso-moteurs jusqu'au genou.

Pied souple sans contracture.

Faiblesse des mouvements et même impossibilité de l'abduction.

Lenteur du réflexe achiléen.

Abolition des deux réflexes plantaires.

Exagération des réflexes rotuliens, hyperexcitabilité mécanique des péroniers et du court fléchisseur plantaire.

Douleurs au niveau de la face interne de la jambe et de la cuisse gauche. Réactions exagérées à la pression.

Hémi-hypoesthésie de tout le côté gauche. Abolition des réflexes conjonctivaux.

Examen électrique : légère hypoexcitabilité dans le domaine du sciatique poplité externe.

Traitement. — Repos au lit, mobilisation, courants galvaniques, massages.

Le 16 janvier 1917, marche normalement, mais se penche un peu sans nécessité. Tous les réflexes sont normaux, sauf les plantaires qui manquent toujours. En somme, chez un homme atteint d'entorse, prise d'une démarche d'habitude, phlébite cinq mois plus tard ayant déterminé une très légère névrite.

Conservation de la démarche d'habitude par le malade, nonchalant et présentant des stigmates hystériques.

Apte au service armé.

Observation XX

Centre Neurologique de la XIVe Région.
Service du Dr F. Rose.

Diagnostic. — Paralysie hystérique du pied droit. Pied varus consécutif.

Observation. — Le 1er janvier 1916, contusion du creux poplité droit par éclat d'obus. Resté enseveli pendant trois heures. Pas de perte de connaissance. Le 13 janvier 1916, résection d'une hernie musculaire du creux poplité. Immédiatement après l'opération, paralysie du pied et de la jambe.

2 mars 1916. — Paralysie totale du pied, diminution de la force dans les fléchisseurs de la jambe.

Troubles trophiques : gros œdème bleu du pied qui saigne à la moindre piqûre, œdème blanc léger de la jambe.

Troubles sensitifs : hypoesthésie de la jambe et du pied.

Réflexes normaux.

Réactions électriques normales.

Traitement. — Mobilisation, faradisation cutanée.

23 mars 1916. — Le malade fait brusquement et sans raison une paralysie hystérique de la main droite avec anesthésie du membre supérieur droit et analgésie articulaire. Elle a guéri en six semaines. Du côté du pied l'œdème a disparu en même temps que revient la motilité des orteils et une certaine motilité du pied. En même temps celui-ci se tient en varus prononcé.

Juin 1916. — Le malade redresse le pied et le maintient quelques temps rectiligne, mais il marche toujours sur le bord externe.

Octobre 1916. — Le varus devient plus marqué, l'œdème reparaît, l'abduction redevient impossible.

27 janvier 1917. — Pied en varus avec adduction considérable de l'avant-pied, abduction impossible, hypoesthésie marquée. Le malade, nonchalant, ne cherche plus à faire aucun progrès.

2 février 1917. — Réforme temporaire avec invalidité minima, conformément au paragraphe du guide-barème relatif aux affections curables après la guerre.

Observation XXI

Centre Neurologique de la XIVe Région.
Service du Dr F. Rose.

G... P..., sergent, ...e infanterie.

Diagnostic. — Attitude vicieuse du pied droit en varus consécutif à une forte contracture fonctionnelle.

Observation. — Blessé le 12 août 1915, par un pétard de cheddite. Blessure insignifiante. Le membre inférieur droit enflé fut mis quinze jours dans une gouttière. L'œdème aurait duré quatre mois. Le pied aurait été fortement contracturé en varus avec anesthésie.

Entré le 22 septembre 1916.

Troubles moteurs : pied en varus sans contracture notable, ne peut être amené en abduction volonlairement.

Troubles sensitifs : hypoesthésie de la partie externe du pied et de la jambe.

Troubles trophiques : nuls.

Réactions électriques : normales.

Après faradisation des péroniers le malade exécute les mouvements d'abduction.

Traité par la mobilisation, la faradisation et la rééducation.

10 février 1917. — Marche encore le pied légèrement tourné en dedans. Le mouvement d'abduction du pied se fait facilement, mais ne peut être maintenu très longtemps. La flexion directe est possible. L'hypoesthésie n'existe plus à la partie postérieure de la face externe du pied.

Le malade est apte au service armé.

Observation XXII

Centre Neurologique de la XIVe Région.
Service du Dr F. Rose.

B... A..., ...e infanterie.

Diagnostic. — Contracture hystéro-traumatique du pied droit en varus et des orteils en flexion plantaire.

Observation. — Blessé, le 5 août 1915, par éclat d'obus au dos du pied droit, blessure superficielle; pied varus immédiat.

Entré le 9 mars 1916. — Pied droit contracturé en varus, enroulé sur son bord interne, plante creusée, orteils en flexion plantaire.

Troubles moteurs : ne peut faire que de légers mouvements d'extension et de flexion du pied. Réduction possible des contractures, mais très douloureuse pour les orteils.

Troubles sensitifs : anesthésie jusqu'au dessus des malléoles, hypoesthésie au delà. Réflexes rotuliens vifs des deux côtés avec extension de la zone réflexogène et faux clonus du pied à droite.

Troubles trophiques : réactions vaso-motrices exagérées, sueurs fétides plus marquées au pied droit.

Pas de points douloureux vertébraux ou abdominaux, pas de tremblement.

A fait, le 10 mars 1917, une crise d'hystérie à la suite d'excès de boisson.

24 octobre 1917. — Le traitement par la mobilisation manuelle a fait disparaître la contracture du pied droit, les mouvements sont libres. La contracture des orteils persiste et la réduction complète n'est pas possible. Par contre, il peut faire quelques mouvements avec le gros et le deuxième orteil. Subluxation des articulations métatarso-phalangiennes. Une nouvelle radiographie n'ayant montré aucun projectile on a procédé à la mobilisation sous chloroforme sans résultat accentué.

Persistance de troubles sensitifs.

Réflexes : moins vifs.

Proposé pour le service auxiliaire.

Observation XXIII

Centre Neurologique de la XIVe Région.
Service du Dr F. Rose.

G... A..., ...e artillerie à pied.

Diagnostic. — Rétraction de l'aponévrose plantaire gauche d'origine rhumatismale. Attitude vicieuse du pied gauche en varus par antalgie.

Observation. — Evacué du front le 15 décembre 1915 pour douleurs dans le pied gauche. Au bout de trois mois et demi ce pied se serait mis en adduction.

Entré le 25 novembre 1916. — Marche sur le bord externe du pied qui est en adduction. Venu deux jours auparavant à la consultation il ne pouvait faire aucun mouvement du pied.

Il les récupéra complètement après une courte mobilisation. Seule l'abduction spontanée et passive est limitée

par une rétraction du bord interne de l'aponévrose plantaire qui est épaissie et légèrement douloureuse.

Réflexes et sensibilité normaux.

Traitement. — ionisation iodurée.

6 janvier 1917. — Marche absolument normale, légère tendance de la pointe du pied à se porter en dedans par habitude. Le bord interne de l'aponévrose plantaire n'est plus ni épaissi ni douloureux.

9 janvier 1917. — Renvoyé guéri à son dépôt après sept jours de permission.

Observation XXIV

Centre Neurologique de la XIVe Région.
Service du Dr Courbon.

D... G..., sergent, ...e infanterie.

Courte perte de connaissance. Impotence du membre inférieur gauche de suite après. Contusions diverses à la région lombaire droite et à la malléole externe droite.

Diagnostic. — Paralysie du sciatique poplité externe gauche. Démarche en varus.

Observation. — Troubles moteurs : abolition de la flexion du pied, démarche en steppant.

Troubles sensitifs : douleur à la pression de la tête du péroné gauche et dans la région lombaire gauche. Anesthésie dans territoire du sciatique poplité externe.

Troubles trophiques : mollet droit, 0 m. 335; mollet gauche, 0 m. 325.

Examen électrique : forte hypoexcitabilité dans le domaine du sciatique poplité externe. Astasie-abasie trépidante très marquée.

Réflexes : rotulien et achilléen exagérés des deux côtés, plantaires normaux.

Paralysie du sciatique poplité externe en voie d'amélioration. Tous les mouvements commencent à se faire, phénomènes fonctionnels de paralysie du pied par inactivité.

18 octobre 1917. — Réactions électriques presque normales, pas de mouvements du pied.

Phénomènes fonctionnels nets.

Hypoesthésie très marquée : face externe de la cuisse et du mollet. Hypoesthésie moins marquée en dedans. Hypoesthésie plantaire. Réflexes normaux, sauf le plantaire diminué. Crise d'hystérie (contracture du groupe postérieur de la cuisse).

8 novembre 1917. — Démarche en varus. Hypoesthésie légère du sciatique poplité externe et du bord externe de la cuisse gauche. Atrophie musculaire de 0 m. 045, cuisse et mollet.

Pas de troubles vaso-moteurs ni thermiques des téguments.

Réflexes rotuliens très exagérés. Pas de clonus. Réflexes cutanés plantaires et crémastérien normaux. Peut redresser le pied incomplètement. Extension des orteils très incomplets.

Traitement. — D'abord électrique pendant neuf mois, galvanisation et brosse faradique. Actuellement, massage, mobilisation, rééducation.

L'examen électrique du 8 novembre montre une bonne excitabilité électrique des muscles du sciatique poplité externe.

17 novembre 1917. — Flexion du pied sur la jambe très limitée, abduction très limitée, adduction plus marquée. Démarche en steppant avec appui sur le bord externe du pied. Extension des orteils notable. La flexion des premières phalanges est assez marquée, celle des autres est moins accentuée.

Observation XXV

Centre Neurologique de la XIVe Région.
Service du Dr F. Rose.

Diagnostic. — Pied varus tenant à une suppuration de

la région des tendons péroniers et à une névrite traumatique du tibial postérieur.

Observation. — Eclat d'obus ayant pénétré en arrière du tibia à 6 centimètres au-dessus de la pointe de la malléole interne et sorti au même niveau sur la face externe de la jambe en fracturant le péroné.

Le malade s'est levé deux mois après, sa blessure suppurait encore à ce moment-là. Il marchait alors avec des béquilles, a quitté celles-ci fin octobre 1917 pour une canne et marchait alors en varus.

Malade couché.

Présente une cicatrice de l'orifice d'entrée à 6 centimètres de la pointe de la malléole interne très douloureuse.

Deux cicatrices d'incision : une sur la face dorsale du pied près du bord externe, la deuxième, dans la gouttière rétro-malléolaire externe, drains à ces niveaux pendant deux mois et demi.

Attitude : pied en varus léger.

Troubles moteurs : flexion du pied sur la jambe, limitée, le jambier antérieur se contracte seul, sans les autres fléchisseurs du pied. Extension limitée, abduction impossible, adduction notable. Extension des orteils impossible, flexion impossible.

Troubles sensitifs : légère hypoesthésie du dos du pied au voisinage de la cicatrice dorsale. Pression douloureuse à la plante du pied.

Examen électrique : hypoexcitabilité faradique dans le domaine du tibial postérieur au pied.

Troubles trophiques : atrophie musculaire de 2 centimètres au mollet droit, atrophie plantaire légère. A la partie inférieure du long péronier l'aponévrose semble mal brider le muscle.

Traitement. — Galvanique, pôle positif et galvano-faradique, massages légers.

17 août. — Légère hypoexcitabilité à 7 centimètres du tibial postérieur. Adhérence de la cicatrice des péroniers.

Commence à faire quelques légers mouvements de flexion des orteils. Pas d'abduction du pied, les autres mouvements sont bons.

14 novembre 1917. — Cicatrice interne douloureuse.

Malade debout s'appuie sur le bord externe du pied. Le tendon du long péronier est douloureux, la douleur remonte sur la face externe de la jambe. Il marche sur le bord externe, pas d'équinisme bien marqué.

Réflexes : rotuliens vifs, achilléens normaux, plantaire aboli à droite.

Il s'agit donc d'un varus par myosite des péroniers, paralysie du tibial postérieur et contracture antalgique du jambier antérieur prédominant.

Observation XXVI

Centre Neurologique de la XIVe Région.
Service du Dr Bruel.

Diagnostic. — Contracture en varus du pied gauche par antalgie.

Observation. — M... F..., blessé le 15 avril 1916 par balle au pied gauche. Celui-ci se met en varus par contracture avant que le malade ait commencé à marcher.

Après un séjour au Centre de Physiothérapie de Bourg, le malade est évacué sur Salins, où il reste de mars à septembre 1917. Il eut deux séances de faradisation de cinq minutes, fut guéri dès la première. Cependant, la contracture réapparaissait à la suite de marches un peu longues, 7 ou 8 kilomètres. C'est pourquoi on lui fit une nouvelle séance.

Entré au Centre Neurologique le 12 novembre 1917, on note ce qui suit :

Cicatrices 1° de l'orifice d'entrée de la balle à la partie moyenne du bord interne, 2° de l'orifice de sortie, au même niveau sur le bord externe. Pied varus difficilement réductible, faux clonus pendant la réduction.

Troubles sensitifs : anesthésie plantaire du gros orteil.

Pas de troubles trophiques, réflexes normaux.

14 novembre 1917. — Après une séance de faradisation pendant la marche, le pied se présente en bonne attitude. Tous les mouvements sont possibles. Le malade pose le pied d'aplomb, avec appui sur la plus grande partie du talon antérieur.

Observation XXVII

Centre Neurologique de la XIVe Région.
Service du Dr Bruel.

Diagnostic. — Pied varus droit par contracture antalgique, suite d'entorse tibio-tarsienne. Guérison.

Observation. — L..., atelier de chargement de Vénissieux. Entorse en mai 1914. Incorporé en août 1916. L'exercice détermine de la douleur dans le pied et un pied varus. Versé à l'atelier de Vénissieux, son état s'est accentué, la Commission d'orthopédie prescrit l'appareillage (tuteur à la jarretière).

A son entrée, octobre 1917, contracture serrée des deux jambiers. Hypoesthésie marquée de la jambe et du pied. Grosse atrophie musculaire : 3 centimètres à la cuisse droite ; 4 cent. au mollet. La radiographie montre une altération de l'astragale et du calcanéum. Réflexes normaux.

6 novembre 1917. — Le malade est soumis à des exercices de marche, la déviation de son pied étant supprimée par la faradisation tétanisante de ses péroniers. En peu de temps (vingt minutes), on peut supprimer le courant, la contracture des jambiers est en voie de régression. La marche est redevenue normale. Le traitement sera continué par de la mobilisation et du massage.

13 novembre 1917. — L'atrophie musculaire est la même. La jambe étendue, le pied droit a tous ses mouvements, aussi souples que ceux du pied gauche. Dans la station debout, les empreintes plantaires sont absolument symétriques. La marche, redevenue normale, ne nécessite plus aucune chaussure orthopédique.

Observation XXVIII

Centre Neurologique de la XIVe Région.
Service du Dr F. Rose.

G... J..., ...e bataillon de chasseurs.

Diagnostic. — Attitude vicieuse en varus du pied gauche. Spasme du jambier antérieur au moment de la marche. Planche IV, fig. 8.)

Observation. — Evacué pour enflure des articulations du cou-de-pied et du genou gauche, qui aurait duré trois mois et demi.

Lorsqu'il se leva, fin décembre 1916, il aurait mis le pied en varus. Souffrait encore à sa sortie de l'hôpital. Marche le pied raide et légèrement tourné en dedans. Pied sonple. Couché, le malade fait les mouvements du pied et des orteils, mais ne maintient pas facilement l'abduction du pied. Pas de craquements articulaires.

4 octobre 1917. — Marche de la même façon : lorsqu'il contracte les péroniers, il contracte simultanément le jambier antérieur. Ne peut faire l'abduction le pied étendu.

9 novembre 1917. — Mouvements actifs tous possibles le pied étendu, mais marche toujours sur le bord externe du pied. Saillie du jambier antérieur, mais pas de contracture notable. Griffe des orteils réductible.

Réflexes normaux.

Sensibilité normale.

Réactions électriques normales.

17 novembre. — Malade couché jambe étendue. Pied en varus léger équin. Saillie tendineuse légère du jambier postérieur, où il y a un peu de synovite.

Mouvements du pied : flexion complète. Extension notable sans flexion du genou. Abduction presque complète. Adduction notable.

Mouvements des orteils : extension du gros orteil complète, celle des quatre autres est plus limitée. Leur flexion est notable.

Réflexe plantaire normal.

Empreinte plantaire : révèle la marche sur le bord externe du pied.

Observation XXIX

Centre Neurologique de la XIVe Région.
Service du Dr Bruel.

L... B..., ...e infanterie.

Diagnostic. — Pied gauche flasque en varus, suite de contracture antalgique des jambiers chez un névropathe. (Planche IV, fig. 7.)

Observation. — Eclat d'obus à la main, à la cuisse gauche et au pied gauche, sur la face plantaire au niveau des quatrième et cinquième métatarsiens, extraits huit jours plus tard. Aucune fracture osseuse, aucune lésion nerveuse.

Un mois après, le malade commence à se lever et le pied se met en varus. La cicatrice plantaire est douloureuse au contact, on lui fait des massages sans mobilisation. L'hyperesthésie de la cicatrice diminue, mais la contrature ne s'améliore pas.

On l'évacue sur la station thermale d'Hammam-Rira (Algérie); bains chauds, massages, pas d'amélioration. Il est ensuite dirigé sur son dépôt, où il reste seize mois, puis envoyé au Centre Neurologique.

A son entrée, 30 novembre 1917, pied gauche en varus très marqué.

Troubles moteurs : contracture faible des deux jambiers, griffe des orteils liée à rétraction cicatricielle. Le malade marche sur le bord externe du pied, qui n'est ni épaissi ni douloureux.

Traité dès le premier jour par la marche sous correction du varus par faradisation des péroniers. Réactions névropathiques très marquées. Cris, réactions spasmodiques, larmes provquées par l'électricité et la mobilisation.

Dès la première séance, correction presque complète du varus, mais tendance à la reprise de l'attitude vicieuse dès

que le malade cesse d'y prêter attention. La flexion des orteils persiste.

20 décembre 1917. — On continue le traitement par l'isolement et la rééducation. Le malade pose correctement le pied à terre, la tendance au varus a diminué, ainsi que la douleur provoquée par la marche au niveau de l'ancienne blessure.

10 janvier 1918. — La statique du pied et la marche sont normales.

Observation XXX

M... F..., ...e colonial, camionneur.

Blessé à Maricourt, 1er juillet 1916.

Entré le 14 décembre 1917 au Centre Neurologique de la XIVe Région, Service du Dr Bruel.

Diagnostic. — Contracture antalgique du pied gauche en varus. Guérison.

Observation. — Blessure par balle de shrapnell qui traverse le pied gauche. Pas de complications inflammatoires. Pansements pendant trois mois. Quand il voulut marcher, éprouva de fortes douleurs et mit le pied en varus.

Actuellement : contracture prédominante du jambier antérieur.

Etat parétique des orteils.

Pas de correction active du varus. Correction passive facile.

Légère hypoesthésie du pied.

Atrophie du mollet gauche.

Traité dès son entrée par la marche sous faradisation, abandonna son varus au bont de quinze minutes.

17 décembre 1917. — Marche tout à fait normale.

Observation XXXI

Centre Neurologique de la XIVe Région.
Service du Dr Bruel.

D... J...

Entré le 8 mars 1917.

Diagnostic. — Camptocormie. Pied varus hystéro-traumatique.

Observation. — Plaie du gros orteil gauche par balle de revolver. Il en conserve quelques douleurs. Retourné au front, ses douleurs s'étendent au dos, aux reins et à la hanche.

Camptocormie. Pied varus hystérique.

Troubles sensitifs : hémihypoesthésie gauche plus marquée du membre inférieur, et affectant la conjonctive, la cornée et le pharynx.

Réflexes. — Tendineux conservés, cutanés atténués. Faux clonus par réduction. Crises convulsives avec perte de connaissance.

15 décembre 1917. — Régression de la contracture, mais persistance d'une attitude vicieuse en varus, malgré l'isolement, la mobilisation et la faradisation des péroniers.

Observation XXXII

Centre Neurologique de la XIVe Région.
Service du Dr Vignaud.

Ch... F..., ...^e génie, cultivateur.

Entré le 7 septembre 1917.

Diagnostic. — Pied gauche en varus équin par attitude vicieuse, d'origine organique osseuse et contracture hystéro-traumatique surajoutée.

Observation. — Blessé le 8 juillet 1916 à la jambe gauche par coup de pied de cheval : fracture des deux os de la jambe, tibia et péroné sans plaie, suivie d'œdème persistant. Traité à Montauban, du 13 au 12 octobre 1916.

Une radiographie du 4 septembre 1916 montre une fracture de la tête du péroné et du tibia au tiers supérieur. A eu trois appareils plâtrés.

Séjour à Montélimar. Comme il avait le pied tombant, on croit à une paralysie du Sc. P. Ext. qui, mi à nu, est reconnu normal.

Examen électrique :	F.	G.
Nerf Sc. Pop. Ext. .	hypo-excitabilité.	hypo-excitabilité.
Jambier antérieur. .	—	hypo. R. D. part.
Extenseur commun .	Abolition de la contractilité galvanique : secousse lente.	
Péroniers		
Pédieux		

En résumé, paralysie avec R. D. partielle. Evacué sur le Centre Neurologique de Lyon sur avis de M. le Dr Sollier, pour contracture hystéro-traumatique du membre inférieur gauche avec pied varus équin et œdème par striction.

Actuellement, facture consolidée de la jambe gauche avec cal vicieux. Contracture antalgique maintenant le pied en adduction (varus). Légère myosite scléreuse et atrophique du jumeau interne. Raccourcissement de 3 centimètres à la jambe. Limitation de la flexion de la jambe sur la cuisse à l'angle droit.

Le malade peut de lui-même relever presque complètement le pied et le maintenir en dehors.

Atrophie, globale du membre inférieur gauche.

Hypoesthésie du membre inférieur gauche.

Réflexes tendineux, un peu vifs à gauche, cutanés normaux.

Léger œdème du pied entretenu par un pansement compressif.

Examen électrique, 11 septembre 1917 :

	F.	G.
Nerf. Sc. Pop. Ext.	bon.	bon.
Jambier antér. . .	hypo-excitabilité.	hypo-excitabilité.
Extens. commun .		
Péroniers	bons.	bons.

Radiodiagnostic (Dr Lathoud) :

1° Fracture consolidée de l'extrémité supérieure du tibia gauche à l'union du tiers supérieur et du tiers moyen. Le fragment supérieur a légèrement glissé en avant du segment inférieur qui est lui-même basculé en dedans.

2° Fracture, également consolidée du péroné gauche, au-dessous de la tête qui a glissé en avant du fragment inférieur, de telle sorte que le cal réunit l'extrémité du fragment inférieur avec le sommet de la tête péronière près de l'apophyse styloïde.

Le chirurgien consultant propose l'ostéoclasie de la jambe avec redressement osseux par plaque de Lambotte. Le malade qui refuse l'intervention est proposé pour la réforme.

Observation XXXIII

Centre Neurologique de la XIVe Région.
Service du Dr Courbon.

T... F...

Diagnostic. — Contracture antalgique du pied droit en varus équin par entorse. Cicatrice d'un phlegmon ultérieur, adhérente au tendon du jambier antérieur.

Observation. — Entorse, phlegmon consécutif. Contracture antalgique des jambiers et du triceps sural après réduction du varus. Varus simple dans le décubitus dorsal. Varus équin dans la station verticale.

Troubles sensitifs : douleurs dans le territoire du saphène interne.

Hypoesthésie en brodequin. Réflexes tous normaux.

14 décembre 1917. — Passe au service du Dr Bruel.

Traitement. — Marche sous faradisation des péroniers. Disparition de la contracture dès la première séance.

20 décembre 1917. — En raison de l'état névropathique du sujet, un traitement complémentaire par l'alitement et l'isolement est commencé.

Observation XXXIV

Centre Neurologique de la XIVe Région.
Service du Dr F. Rose.

R... P..., cultivateur, quarante-deux ans. Entré le 8 mars 1916.

Diagnostic. — Contracture hystéro-traumatique du pied gauche en varus équin.

Observation. — Blessé le 7 octobre 1914, à Parvillers (Somme), d'un éclat d'obus ayant traversé et fracturé le gros orteil gauche, et d'un culot d'obus ayant contusionné le dos du pied gauche dans la région tarso-métatarsienne.

Paralysie flasque du pied immédiate. Au bout de deux mois il remue légèrement le pied, mais, dès ce moment, il s'établit un peu de raideur qui va s'accentuant jusqu'à la contracture actuelle.

Convalescence du 28 mars au 28 avril. Dépôt du 28 avril au 4 juin. Entre à cette date au Service Orthopédique de Troyes.

25 juin. — Pose d'un appareil de Bœckel pour redressement progressif.

23 juillet. — Plâtre sous chloroforme laissé six semaines. Le plâtre enlevé, retour de l'attitude vicieuse.

Dix jours après, nouveau chloroforme, ténotomie du tendon d'Achille et plâtre. On enlève celui-ci au bout de six semaines, l'attitude vicieuse se reproduit. On se contente de lui faire ensuite du massage sous douche et du courant galvanique.

18 mars 1916. — Contracture du pied gauche en varus équin. Réduction difficile et douloureuse. Légers mouvements spontanés de flexion et d'extension du pied.

Flexion de la jambe faible.

Troubles sensitifs : anesthésie en botte jusque au-dessus du genou.

Analgésie articulaire : hanche, orteils.

Troubles trophiques.

Pied violacé et froid.

Atrophie musculaire de 5 centimètres au mollet. Réactions vaso-motrices non excessives. Pas de crises nerveuses.

Traitement. — Gymnastique, suppression des béquilles. Mécanothérapie, puis repos au lit et mobilisation.

29 juillet 1916. — Le traitement échoue sur ce cas très ancien fixé par l'immobilisation. L'état reste le même, sauf la disparition des troubles vaso-moteurs. Réforme temporaire.

Observation XXXV

Centre Neurologique de la XIVe Région.
Service du Dr Marmier.

D... F... J..., sergent, ...e colonial.

Diagnostic. — Contracture réflexe du pied droit en varus surajoutée à des lésions sérieuses du tarse et de la malléole interne.

Observation. — Blessé le 31 août 1914, au col de la Chipotte, par trois éclats d'obus au niveau de la face interne du pied droit, un au niveau de la malléole, deux au-dessous de celle-ci.

Il y aurait eu lésions de l'astragale et du calcanéum.

Du fait de la douleur et de la suppuration prolongée, le pied s'est mis en varus très prononcé et, depuis, y est resté. On a fait divers traitements mécanothérapie, plâtre sans résultats. Les muscles paralysés sont les abducteurs et les extenseurs, et les plus contracturés sont les adducteurs.

23 août. — La contracture commence à être réductible; cette réduction s'accompagne d'efforts assez considérables, cependant elle détermine un pseudo-clonus du pied. La contracture ne porte plus seulement sur le pied qui est en varus, mais également sur les orteils qui sont en flexion prononcée.

4 septembre. — On arrive avec beaucoup de résistance à vaincre la contracture et à déterminer du faux clonus par redressement du pied en dehors.

18 octobre. — Réflexe plantaire très vif.

Hyperesthésie de la région interne jambe droite. Hyperalgésie autour de la malléole interne et surtout au-dessus de l'astragale.

Contracture des fléchisseurs propres du gros orteil, des fléchisseurs plantaires et des jumeaux.

17 novembre. — Les cicatrices au niveau de la pointe de la malléole interne le long du calcanéum présentent de l'hyperesthésie au toucher.

6 décembre. — Il peut redresser en grande partie son pied, ce qui provoque des secousses du pied et de la jambe.

4 février. — L'hyperesthésie autour de la malléole interne a considérablement diminué.

11 mars 1916. — Opération : longue incision curviligne partant du bord interne du long abducteur du gros orteil, et remontant derrière la malléole interne. Libération des trois cicatrices, extirpation d'un noyau fibreux contenant un débris de capote.

Depuis ce jour, mobilité beaucoup plus grande du pied qu'il peut mouvoir, ainsi que les orteils, avec un peu de lenteur.

Rentre le 7 août 1917.

A sa sortie, le malade corrigeait facilement son varus ; à son retour, la contracture est plus serrée. Le malade est remis au lit et à la mobilisation.

1er novembre 1917. — Diminution de la contracture des jambiers, le malade obtient facilement la réduction de son varus, mais pas longtemps. La cicatrice est douloureuse au courant faradique. Le malade immobilise son pied en bonne attitude, avec une planchette fixée à une chaussure de repos.

Observation XXXVI

Centre Neurologique de la XIVe Région.
Service du Dr Vignaud.

H... J... A..., ...e infanterie.

Diagnostic. — Contracture hystéro-traumatique du pied droit en varus et des orteils en flexion. (Planche III, fig. 5.)

Observation. — Blessé le 26 août 1914, par éclat d'obus,

à la face dorsale du pied droit entre le deuxième et troisième métatarsiens. Sorti à la face plantaire.

Œdème consécutif et deux abcès à la fesse du même côté. Rentré à son dépôt le 12 février 1915, et après deux mois d'entraînement, il est venu à Lyon au 158e comme inapte, s'est fait porter malade et a déclaré n'être plus en état de faire le service de garde à cause des douleurs dans le membre inférieur droit.

Actuellement, claudication, marche sur le bord externe du pied par suite de contracture en varus. Contracture des orteils en flexion très marquée, avec rétraction de l'aponévrose plantaire. Aucun mouvement actif du pied, ni des orteils. Troubles vaso-moteurs. Atrophie musculaire de 0 m. 01 à 0 m. 015 au-dessous de la rotule. Réflexes rotuliens un peu vifs. Hypoesthésie globale de la jambe et du pied. Contracture difficilement réductible.

Traitement. — Massage et mobilisation énergique du pied et des orteils.

Pas d'amélioration appréciable.

Proposé pour appareillage.

CHAPITRE II

ÉTIOLOGIE ET PATHOGÉNIE

On peut distinguer parmi les pieds varus de guerre plusieurs variétés. Ils peuvent être liés :

1° A des lésions des os, articulations, tendons, ligaments et aponévroses du pied ; ils sont dits alors organiques.

2° A des lésions ou à des troubles fonctionnels du système nerveux qui commande au membre inférieur ; le pied varus est alors d'origine nerveuse.

1° **Pied varus organique.** — C'est le pied varus chirurgical. Il apparaît fréquemment comme une séquelle des plaies de guerre du membre inférieur. Grâce à l'obligeance de M. le professeur agrégé Nové Josserand, chirurgien de la Charité et médecin-chef du Centre d'Appareillage de Lyon, nous avons pu en voir un certain nombre de cas. Le pied varus chirurgical de guerre peut être dû à des lésions :

Osseuses ;

Articulaires ;

Tendineuses et aponévrotiques ;

Cicatricielles.

1° *Lésions osseuses.* — Il s'agit souvent d'un cal

vicieux après une fracture de la jambe. Ce cal entraîne parfois la déviation en bas et en dedans du fragment inférieur du tibia ou parfois des deux os, et, suivant ce mouvement, le pied se met en adduction.

Parfois il y a bascule en dedans de ce même fragment inférieur que le cal fixe dans cette situation vicieuse (obs. XXXII). Le malade veut corriger ce déplacement par un mouvement de rotation externe et d'abduction de la cuisse qui l'amène à marcher sur le bord externe du pied. La fracture bimalléolaire entraîne rarement l'adduction. S'il y a raccourcissement à la suite d'une fracture de la diaphyse avec inclinaison en dedans du fragment inférieur, le pied peut se mettre en varus équin, l'équinisme compensant le raccourcissement (obs. XXXII).

2° *Lésions articulaires.* — La luxation sous-astragalienne du pied en dedans en est le type le plus parfait. Une ankylose tibio-tarsienne, imparfaite, une soudure sous-astragalienne mal obtenue après arthrodèse, mais encore, et surtout l'astragalectomie et les lésions de la tibio-tarsienne en général peuvent laisser subsister des varus assez accentués.

3° *Lésions tendineuses et musculaires.* — La section ou l'attrition des péroniers latéraux et de l'extenseur commun des orteils donnent des varus musculaires (obs. XXV).

Le varus tendineux est plutôt le fait de la synovite des gaines, mais surtout des rétractions tendineuses des jambiers qui donnent le varus, et de celle du tendon d'Achille qui entraînent le varus équin. Ces

rétractions sont généralement acquises par l'attitude vicieuse du pied longtemps prolongée (obs. XI).

Enfin la rétraction peut porter sur l'aponévrose plantaire consécutivemeut à une aponévrite douloureuse (obs. XXIII) ou secondairement à une attitude vicieuse en varus ayant entraîné un relâchement général des muscles et ligaments plantaires (obs. XV).

4° *Lésions cicatricielles.* — Il s'agit de cicatrices rétractiles de la région malléolaire interne, ou adhérentes au tendon du jambier antérieur (obs. XXXIII); ou de rétraction cicatricielle des téguments plantaires (obs. XV). (Planche I, figures 1 et 2.)

Il n'y a pas lieu d'insister sur la pathogénie de ces attitudes vicieuses du pied en varus. Elle est toute dans l'anatomie pathologique des lésions causales et les traités ou publications diverses de chirurgie de guerre sont assez explicites à ce sujet.

2° **Pied varus d'origine nerveuse.** — Comme dans toute affection nerveuse il y a lieu d'envisager des causes organiques et des causes fonctionnelles du varus, entre les deux il y a place pour une attitude vicieuse d'origine réflexe qui, par son origine et ses effets, tient des deux précédentes.

1° *Lésions des nerfs périphériques* — Les plus fréquentes lésions donnant au pied une attitude se rapprochant du varus sont celles du sciatique poplité externe qui donne de l'équinisme avec léger varus. Celles du tronc du sciatique donnent un pied tombant.

2° *Causes réflexes.* — A côté de ces lésions graves, reconnaissables par l'examen électrique et très bien

Fig. 1. — Pied varus par rétraction cicatricielle de la plante du pied et du tendon d'Achille.

Fig. 2. — Le même, vu par sa face plantaire avec la cicatrice.

caractérisées cliniquement, il est toute une catégorie de faits intermédiaires entre les causes organiques et les causes fonctionnelles des pieds bots nerveux. Il s'agit des causes réflexes. Dans ces cas, une minime lésion, un petit névrome, un filet nerveux comprimé par un cal ou enclavé dans du tissu cicatriciel, une névrite périphérique occasionnée par des gelures de pieds si fréquemment observées, enfin l'irritation de voisinage due à un corps étranger, projectile ou débris de vêtements peuvent être la cause d'une action réflexe provoquant la contracture du pied en varus. Chez un sujet normal, l'ablation du corps étranger fera disparaître la contracture. Chez le névropathe, l'action réflexe survit à sa cause, fixée qu'elle est par l'état hystérique du sujet. Beaucoup de pieds varus décrits comme réflexes l'ont été à l'origine, mais ils sont devenus purement névropathiques chez les hystériques, tout en gardant de leur passé réflexe un ensemble de troubles trophiques constituant le syndrome décrit par MM. Babinski et Froment sous le nom de « Troubles nerveux réflexes ». Rien ne fera mieux comprendre la démarcation entre l'état réflexe et l'état hystérique que l'exemple du spasme de l'orbiculaire des paupières cité par MM. Claude et Lhermitte dans un article récent[1].

« Tout le monde connaît le réflexe palpébral consécutif à l'introduction d'un corps étranger dans les replis de la conjonctive et le spasme de l'orbiculaire

[1] Claude et Lhermitte, les Modifications dynamogéniques des centres nerveux inférieurs dans les paralysies et les contractures fonctionnelles (*Presse Médicale*, 3 janvier 1918).

qui en résulte, mais chez un sujet normal ce spasme disparaît dès que la cause qui l'a provoqué cesse d'agir; si, chez certains sujets, malgré la suppression de l'agent d'irritation on voit le spasme persister, *sublata causa*, ne faut-il pas en chercher plutôt l'explication dans l'état psychopathique du sujet à constitution hystérique que dans le réflexe lui-même. »

3° *Pieds varus d'origine fonctionnelle :*

a) *Pieds varus par antalgie.* — La défense contre la douleur, l'antalgie, provoquée par des blessures de la jambe ou du pied est ici la cause de l'attitude vicieuse du pied en varus. Nous en avons des exemples dans les observations II, III, V, XIV, XVII, XVIII, XXVI, XXVII, XXX, XXXIII. De toutes les lésions que nous trouvons à l'origine l'entorse domine par sa fréquence dans l'étiologie du pied varus par antalgie, on pourrait même ajouter du varus en général. Nous la retrouvons dans plus du quart des observations. On ne s'en étonnera pas si l'on admet avec Duchenne, de Boulogne, que l'entorse survient fréquemment chez les personnes atteintes de faiblesse du court péronier latéral, dont la paralysie complète entraîne les varus les plus graves. L'entorse est de plus douloureuse. Pour ces deux raisons elle favorise le varus.

Quels que soient les traumatismes d'origine, nous voyons dans nos observations les phénomènes douloureux survenir dès le début, amenant peu à peu l'attitude vicieuse. Dans d'autres cas, la douleur et l'attitude vicieuse qui en résulte ne se produisent que plus tard, lorsque, par amour-propre, le blessé veut reprendre son service trop tôt et incomplètement

guéri. Un peu de périarthrite ou de synovite se manifestent par une douleur vive accompagnant la marche.

« Dans les deux cas, pour ne pas souffrir ou pour moins peiner, le blessé cherchera une attitude ou une démarche qui fera rentrer en jeu le moins possible le groupe musculaire ou le segment du membre atteint. Il s'adaptera à cette statistique normale et l'attitude vicieuse sera définitivement établie[1]. »

Or quelle est l'attitude préférée des malades et blessés du membre inférieur ?

« Au lit, écrit Lance, tout blessé du membre inférieur tend à mettre sa cuisse en demi-flexion, abduction, rotation externe, jambe en flexion légère, orteils en demi-flexion[2]. »

Mais, plus la blessure se rapproche du cou-de-pied, plus le malade aura de tendance à adopter l'attitude de défense des arthropathies de cette articulation. « Dans les maladies de l'articulation tibio-tarsienne, écrit Masse, il y a au début flexion du genou, renversement de la plante du pied en dedans, le bord interne étant porté en haut[3] ». Le malade réalise ainsi le varus direct.

On voit donc que les blessures de la jambe et du pied favorisent la plupart du temps le varus avec un degré plus ou moins marqué d'équinisme. L'entorse

[1] Paul Descouts, Attitudes vicieuses du pied d'origine névropathique dans les traumatismes du membre inférieur. (*Presse Médicale*, 7 juin 1917, n° 32.)

[2] Lance, Equinisme consécutif aux plaies de guerre. (Article de la *Presse Médicale*, n° du 8 novembre 1917.)

[3] E. Masse, *De l'influence de l'attitude des membres sur les articulations.*

tibio-tarsienne prédisposerait au varus, tandis que les plaies du mollet et même de la plante du pied favorisent le varus équin.

Mécanisme de fixation. — On peut considérer que dans toutes les entorses du cou-de-pied l'attitude antalgique en varus est de règle. Cette attitude peut être réalisée sans phénomènes douloureux par un mécanisme réflexe. Mais, chez des sujets normaux, l'attitude vicieuse cesse sitôt que disparaissent les phénomènes douloureux ou les actions réflexes qui l'ont déterminé. Chez les névropathes, au contraire, chez les hystériques (obs. II, V, XII, XV, XVI, XIX), l'attitude vicieuse se fixe par contracture et survit à la disparition de l'état antalgique. Tel est le mécanisme de la contracture en varus d'origine antalgique.

b) *Pied varus hystéro-traumatique post-commotionnel.* — Nous entendrons par là le pied varus hystérique d'emblée. Il s'observe chez les commotionnés de guerre, à la suite d'explosions de mines, d'éclatement d'obus de gros calibre, d'ensevelissement, d'émotions vives. Il n'est lié à l'existence d'aucune blessure grave du membre inférieur ; souvent le malade ne présente même pas de contusions. Il y a simplement commotion et le varus fait partie de l'état postcommotionnel (obs. XIII). La commotion avec ou sans perte de connaissance domine la scène dans tous les cas.

Ce pied varus fait partie de contractures généralisées ou plus souvent localisées à un membre tout entier. Ses caractères cliniques, comme nous le ver-

rons plus loin, confirment son origine et sa nature.

On l'observe aussi à la suite de gelures des pieds (obs. II, V).

Mais dans ce ces, les malades accusent souvent des phénomènes douloureux liés à une névrite ou, plus souvent, à des algies pseudo-névritiques et le pied varus consécutif aux gelures rentre alors dans la catégorie des pieds varus par antalgie.

Nous ne saurions trop insister sur la fréquence du pied varus hystérique. Sur 10 observations nous trouvons outre 10 états commotionnels, 10 autres cas d'origine antalgique, et présentant des stigmates ou des crises d'hystérie dans leur histoire. On voit donc par là le rôle considérable joué par l'hystérie, soit secondairement, soit d'emblée dans l'étiologie du varus de guerre.

c) *Pieds varus par attitude vicieuse.* — Dans un certain nombre de cas, le pied se trouve en varus par simple attitude vicieuse d'habitude ; celle-ci peut être primitive ou secondaire.

Attitude vicieuse primitive (obs. I, X, XIX, XXVIII). — L'habitude est ici la cause première. Sans lésions organiques, sans troubles fonctionnels apparents, l'attitude vicieuse s'établit et persiste après la disparition des phénomènes douloureux. Divers facteurs provoquent sa persistance : chez les pusillanimes, l'appréhension ; chez les inertes l'inaction. A ces causes peut s'ajouter plus tard la persévération, sans oublier la possibilité de simulation d'emblée. Dans tous ces cas, le maintien plus ou moins volontaire de l'attitude vicieuse suffira à la rendre automatique et donnera à

la longue d'une part des rétractions et de l'autre des distentions qui la fixeront définitivement (obs. II, XIX, XXI).

Attitudes vicieuses secondaires. — L'attitude vicieuse en varus peut s'observer à la suite de lésions chirurgicales ou de contractures ou paralysies fonctionnelles du pied. Elle survit alors à sa cause, effet de l'habitude que celle-ci a créée.

Dans d'autres cas plus avancés, elle est l'effet des désordres osseux, articulaires ou tendineux survenus à la faveur de troubles purement fonctionnels.

Dans ces cas, la subluxation possible de l'astragale (obs. VI), la permanence d'une saillie totale du tarse amenant de l'usure des os aux points de pression, l'élongation des ligaments externes, la rétraction des tendons et ligaments internes, celle de l'aponévrose plantaire; enfin l'impotence fonctionnelle que doivent à leur distension, le pédieux, l'extenseur commun des orteils et les péroniers latéraux, muscles de l'abduction, expliquent le varus (obs. VI, VIII, IX, XVI, XVIII, XXI, XXIX). Il s'agit là d'une véritable complication des contractures ou paralysie fonctionnelles.

L'étiologie du pied varus de guerre peut donc se résumer de la façon suivante :

En dehors d'attitudes vicieuses de causes nettement organiques et chirurgicales, le pied varus de guerre est le fait d'une lésion nerveuse ou d'une blessure ayant déterminé :

1° Dans une première catégorie de cas par irritation nerveuse de voisinage, des troubles nerveux réflexes

parmi lesquels des contractures ou paralysies entraînant le pied en varus ou varus équin ;

2° Dans d'autres cas, par antalgie ou défense contre la douleur, des contractures ou des démarches spasmodiques en varus ;

3° Dans une troisième catégorie de cas par hystérotraumatisme, une contracture totale ou plus rarement une monoplégie flasque totale du membre inférieur avec pied en varus équin ;

4° Enfin, dans une dernière catégorie de cas des attitudes vicieuses, soit établies d'emblée par appréhension et alors favorisées par la persévération ou l'inaction, soit consécutives à des pieds varus chirurgicaux ou névropathiques, et fixées par l'habitude, soit dues aux désordres articulaires tendineuses et ligamenteuses entraînées par la persistance des lésions chirurgicales ou des troubles névropathiques.

Il faut reconnaître que ces différentes causes peuvent s'ajouter les unes aux autres chez le même individu, et qu'il faut savoir faire la part de chacune d'elles, en vue du traitement.

CHAPITRE III

SÉMÉIOLOGIE DU VARUS DE GUERRE. – FORMES CLINIQUES DIAGNOSTIC

Etant donné la quantité d'affections causales dont relève l'attitude vicieuse du pied en varus, celle-ci nous apparaît comme un syndrome dont il faut faire le diagnostic étiologique.

Nous décrirons donc ses formes cliniques suivant l'étiologie en signalant au fur et à mesure de notre description les variétés (varus, varus équin, flasque ou spasmodique) sous lesquelles il se présente suivant les cas.

Adoptant à cet effet notre division étiologique, nous envisagerons, en face de tout pied varus, la possibilité d'un pied bot chirurgical et celle d'un pied bot nerveux.

1. **Pied varus chirurgical.** — 1° *Par lésions osseuses.* — Ces pieds varus d'origine osseuse sont caractérisés par ce fait qu'ils sont multiformes changent d'aspect suivant l'importance et le siège des lésions

causales. L'attitude vicieuse ne correspond plus ici à une attitude physiologique vraiment typique, comme dans le varus nerveux ou fonctionnel. L'inspection et la palpation peuvent révéler des lésions telles que la subluxation de l'astragale, l'écrasement du cuboïde. La radiographie confirme la présence de ces lésions.

2° *Lésions articulaires.* — L'aspect du pied qui pourra être luxé totalement sous l'astragale et dans ce cas la présence de points douloureux au niveau des insertions ligamenteuses, les renseignements pris feront diagnostiquer la luxation sous astragalienne du pied en dedans. Une ankylose imparfaite, une soudure sous-astragalienne mal obtenue seront révélées par l'examen des troubles fonctionnels, l'examen objectif et la radiographie.

3° *Lésions musculaires et tendineuses.* — L'exploration d'une plaie de la région externe de la jambe nous montrera le degré de section ou d'attrition des péroniers, la palpation nous renseignera sur les synovites de leurs gaines. Enfin, la suppression des mouvements d'abduction du pied ou d'extension des orteils et les réactions de dégénérescence musculaire fournis par l'examen électrique révéleront les muscles atteints.

Les rétractions tendineuses sont très apparentes. Les tendons font la corde et font saillie sous la peau cependant que les muscles correspondants sont fortement atrophiés.

L'aponévrite plantaire se révélera par la rétraction, l'épaississement de l'aponévrose et la douleur ressentie par le sujet à la palpation profonde de la région plantaire (obs. XV, XXIII).

4° *Lésions cicatricielles.* — Elles sont très apparentes. Si le pied est en varus par cicatrice, celle-ci siège dans la région malléolaire interne, elle est rétractile, bridant par sa tension le pied en dedans. La palpation nous renseigne sur son degré de tension, sur son épaisseur, sa sensibilité et surtout son adhérence aux plans profonds, souvent représentés par le tendon du jambier antérieur (obs. XXXIII. Dans ce dernier cas, la cicatrice est mobile avec le muscle.

Les cicatrices plantaires rétractiles immobilisent aussi le pied en varus (obs. XV, planche I, fig. 1 et 2).

2. **Pieds varus nerveux.** — 1° *D'origine névritique.* — Une paralysie du sciatique poplité interne donne un pied tombant en varus équin avec steppage pendant la marche, celle du tronc du sciatique un pied tombant en équinisme total. Les troubles moteurs sont ceux de la paralysie du groupe musculaire intéressé. L'examen électrique révèle de la réaction de dégénérescence, de l'inexcitabilité ou de l'hypoexcitabilité musculaire et nerveuse. Les troubles sensitifs affectent une topographie nettement territoriale. Enfin des troubles vaso-moteurs et trophiques, très accentués complètent le tableau clinique. Les réflexes tendineux ou cutanés sont abolis ou diminués dans le territoire du nerf sectionné.

2° *Pied varus réflexe.* — Il est caractérisé par des contractures limitées aux adducteurs du pied, associées ou non à la paralysie des abducteurs comme dans le cas de l'observation XXXV. L'ablation de l'épine irritative localisée pour la clinique et la

radioscopie entraîne l'amélioration ou même la disparition de la contracture. (obs. XXXV.)

C'est dans ces cas que l'on constate les symptômes signalés par MM. Babinski et Froment comme caractéristiques des états réflexes. Ces troubles consistent en « amyotrophies considérables, troubles vasomoteurs, hypothermie très marquée, exagération des réflexes, hyperexcitabilité mécanique des muscles et troubles de la sensibilité de toutes formes[1]. Les réactions électriques sont normales. Dans l'observation VI nous trouvons ce tableau presque complet.

Ces états sont rarement observés dans les Centres Neurologiques où les malades n'arrivent qu'après séjour prolongé dans les hôpitaux, où ils ont pu subir de longues et fréquentes immobilisations, ou après avoir reçu dans les Centres de Physiothérapie des soins qui ont fait regresser ces troubles trophiques.

A l'entrée au Centre Neurologique, l'état réflexe a fait place à une fixation de l'attitude vicieuse par névropathie. C'est ce qui nous explique que dans la série d'observations que nous apportons il n'y ait pas beaucoup de cas répondant d'une façon précise à la description que MM. Babinski et Froment ont fait des états réflexes.

3° *Type antalgique.* — Il fournit un important lot de pieds bots. Nous en avons de nombreux exemples dans les observations I, II, III, V, XVII, XVIII, XXVI, XXVII, XXX, XXXIII. Il est caractérisé

[1] Paul Descouts, Des attitudes vicieuses du pied d'origine névropathique dans les traumatismes du membre inférieur : pathogénie et traitement (*Presse Médicale*, 7 juin 1917).

par la contracture prédominante du jambier antérieur seul, ou associé à d'autres muscles plus particulièrement le jambier postérieur et le triceps sural.

a) *Début.* — A la suite d'une blessure ou d'un traumatisme de la région du cou-de-pied, et dont l'entorse tibio-tarsienne est le type le plus fréquent, le blessé se défend contre la douleur. Il le fait comme nous l'avons vu plus haut avec Masse par « flexion du genou, renversement de la plante du pied en dedans le bord interne étant porté en haut ». Le malade réalise donc tout d'abord le varus direct avec un degré plus ou moins marqué d'équinisme, suivant le degré de contracture des jumeaux. Les troubles sensitifs sont vifs à ce moment. On note des phénomènes douloureux au niveau de la blessure ou d'une cicatrice. Peu à peu la raideur du pied et sa déviation s'accentuent pour arriver à l'état de pied varus constitué.

b) *Période d'état.* — A ce moment, le malade rentre au Centre Neurologique après insuccès des traitements physiothérapeutiques. La blessure est guérie, mais la contracture s'est établie accentuant l'attitude vicieuse antalgique.

Le malade marche sur le bord externe du pied, boitant fortement, avec toutes les apparences d'un grand blessé.

A l'examen, nous notons :

a) Des symptômes objectifs ;

b) Des symptômes fonctionnels.

a) *Symptomes objectifs :*

L'attitude vicieuse en varus constituée par la con-

Fig. 3. — Pied varus équin hystéro-traumatique. (Obs. IV.)

Fig. 4. — Le même, vu par sa face plantaire, avec la saillie du tendon du jambier postérieur.

tracture des jambiers est des plus caractéristiques.

α. La pointe du pied est nettement déjetée en dedans. Elle peut, suivant les cas, se porter en bas, c'est le cas le plus fréquent étant donné le léger équinisme concomitant, plus rarement se porter en haut, ou directement en avant le pied étant à angle droit sur la jambe.

En dehors de la situation de la pointe du pied, l'attude vicieuse en varus est caractérisée par l'orientation des faces du pied et la déformation de ses bords et des orteils.

β. *Face plantaire.* — Elle peut être orientée en dedans dans le varus ordinaire, en dedans et en arrière dans les varus très serrés comme ceux dont nous avons reproduit les photographies (planche I, fig. 1; planche II, fig. 4). Cette dernière orientation est due à la flexion-adduction de l'avant-pied sur le tarse effet de la contracture serrée du jambier postérieur. Les téguments sont sillonnés de nombreux plis transversaux, plis dus au mouvement de flexion que nous venons de signaler, et longitudinaux dans le voisinage du bord externe, résultant de la tendance de celui-ci à l'enroulement.

Il y a donc orientation en dedans et concavité de la face plantaire. Cette disposition se prolonge au niveau des orteils qui font la griffe soit par contracture des fléchisseurs longs et courts (planche III, fig. 5), soit par suite de la distension de l'extenseur commun qui entraîne à son tour l'élongation du long fléchisseur.

γ. *Face dorsale.* — Orientée en sens inverse de la précédente, elle regarde en dehors et légèrement en

avant dans le varus serré. Elle est très déformée et convexe (voir les pl. II, fig. 3 et pl. III, fig. 6). Les téguments sont soulevés par des saillies osseuses dont la plus fréquente est constituée par la tête de l'astragale (planche III, fig. 6) décoiffée du scaphoïde que la contracture du jambier postérieur a entraîné en arrière et en haut jusqu'au contact parfois de la malléole interne. Dans les varus serrés obtenus par paralysie du court péronier, Duchesne, de Boulogne, avait signalé la saillie de la grande apophyse du calcanéum. On observe parfois, en effet, la saillie totale du tarse en dehors (obs. VIII).

Dans le sens longitudinal, la face dorsale du pied est parcourue par les saillies tendineuses des extenseurs propre et commun.

δ. *Bord interne.* — Il est excavé. Sa concavité regarde en haut. Il est très relevé par la contracture prédominante du jambier antérieur dont le tendon fait la corde. Celle-ci, partie du bord interne du pied au niveau du premier cunéiforme, croise l'extrémité inférieure du tibia, pour aller se confondre avec la masse musculaire de la face antéro-externe de la jambe (pl. I, fig. 1).

Sur la malléole interne se voit dans la majorité des cas une forte saillie tendineuse, c'est celle du jambier postérieur (pl. II, fig. 4).

Plus en arrière, sur la face postérieure du calcanéum et au niveau du tendon d'Achille, on peut voir les téguments plissés par la contracture du triceps sural.

ε. *Bord externe.* — Il est convexe en dehors et en

Fig. 5. — Pied varus hystéro-traumatique avec contracture du long fléchisseur des orteils. (Obs. XXXVI.)

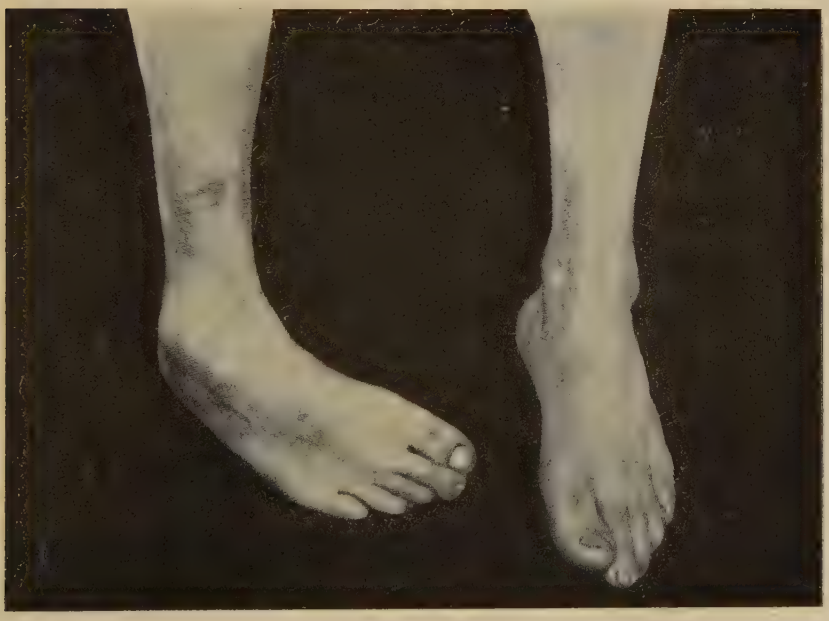

Fig. 6. — Pied varus équin avec subluxation en dehors de la tête de l'astragale. (Obs. VI.)

bas, élargi, aplati en une surface recouverte de durillons dus aux frottements provoqués par l'appui du pied à ce niveau.

Modalités du varus. — Il peut y avoir dans le varus une contracture isolée du jambier antérieur, ou bien la contracture de ce muscle peut être associée à celle du jambier postérieur et du triceps sural. La prédominance d'un des trois muscles ou groupe musculaire conditionne la forme du varus.

Le jambier antérieur est le plus fréquemment contracturé (23 fois sur 25 contractures). Sa prédominance ou sa contracture isolée renverse la plante en dedans et relève le bord interne donnant un varus direct.

Le jambier postérieur prédomine moins souvent que son congénère. Sa contracture aggrave le varus ployant l'avant-pied sur le tarse qui fait saillie en dehors.

Varus équin. — Cette attitude est l'effet de la prédominance du triceps sural. L'équinisme de guerre vient de faire l'objet d'un intéressant article de M. Lance, qui nous donne les moyens de dépister l'équinisme léger.

Tout malade présentant un peu d'équinisme se tient couché en chien de fusil « les jumeaux sont alors relâchés et, si l'équinisme est léger, la flexion du pied peut être normale. Donc, mettons le malade bien à plat, étendons le genou complètement, puis, le maintenant étendu en appuyant d'une main sur la rotule, regardons avec l'autre main le degré de flexion

du pied. Le degré d'équinisme ne peut nous échapper.

« Il y a tout d'abord le grand équinisme. Le malade marche avec des béquilles. La cuisse est fléchie le le genou plié et le pied ballant, ne touchant pas du tout le sol.

« A un degré moins marqué, le pied vient se poser sur le sol par les orteils ou le talon antérieur, le malade peut marcher avec une ou deux cannes. »

C'est là le degré d'équinisme que nous trouvons dans le varus équin de guerre.

Enfin, « il y a le petit équinisme qui se dissimule et demande à être recherché. Il suffit de faire asseoir le malade les jambes pendantes, le genou s'allonge, les jumeaux ne peuvent se relâcher, et, si le pied n'a pas toute sa flexion, on peut conclure à un léger équinisme[1] ».

Le varus équin reconnaît la même étiologie que le varus simple. Il fait partie du tableau clinique où le membre inférieur est totalement contracturé. Nous le rètrouverons fréquemment dans les cas de pied varus hystéro-traumatique.

D'autres muscles peuvent être contracturés, tels que les fléchisseurs des orteils par antalgie dans les lésions plantaires (obs. XXII, XXXVI, Planche III, fig. 5), les extenseurs communs (obs. III, XVIII), et l'extenseur propre du gros orteil qui donne un léger varus.

b) *Troubles fonctionnels.* — Nous les étudierons :

α. Sur le malade au repos ;

[1] Lance, Equinisme consécutif aux plaies de guerre, *Presse Médicale*, n° 62, 8 novembre 1917.

β. Sur le malade debout;

γ. Sur le malade pendant la marche.

α. *Malade couché.*

1° Mouvements du pied. — Si l'on demande au malade de remuer le pied, la jambe étant en extension, on constate :

1° Que la flexion est toujours très limitée dans le varus équin et le varus direct serré. Ce fait s'explique dans le premier cas par la tension du triceps sural; dans le second, par la tension du jambier postérieur qui empêche l'extrême flexion comme l'extrême extension et par l'impotence fonctionnelle de l'extenseur commun dont la distension abolit la motilité.

2° L'extension est limitée dans le varus direct par contracture du jambier antérieur.

Ces deux mouvements de flexion et d'extension sont parfois supprimés dans les cas invétérés. Ces cas sont rares : 3 sur 30.

3° *Abduction.* — On en obtient une ébauche, mais très difficilement. Dans les contractures anciennes, elle est abolie du fait de la distension trop avancée des péroniers latéraux.

4° *Adduction.* — Spontanée, elle est possible dans les cas légers où la contracture n'est pas permanente (obs. XXVIII).

2° Mouvements des orteils. — Ils sont la plupart du temps partiellement conservés et consistent en de petits *mouvements* de flexion et d'extension. L'extrême flexion et l'extrême extension sont limitée

par la distension de l'extenseur commun par l'élongation concomitante du long fléchisseur, et surtout par la contracture antalgique de ce muscle.

Rarement nous avons vu les orteils immobilisés en hyperextension (obs. III, XVIII) ou en plus souvent nons avons constaté leur hyperflexion (obs. VI, XV, XXII, XXXVI).

3° Mouvements passifs. — Dans la plupart des cas et dans tous les cas sérieux, les mouvements actifs sont très limités, parfois même supprimés. Pour apprécier le degré de la contracture, il faut procéder à la mobilisation du pied. A cet effet, suivant le conseil de M. Lance, « mettons le malade bien à plat, étendons le genou complètement, puis, le maintenant étendu en appuyant la main sur la rotule », essayons avec l'autre main de redresser le pied en flexion dorsale et abduction.

Dans ces conditions :

1° Le degré de résistance à l'abduction nous indiquera le degré du varus.

2° Le degré de résistance à la flexion nous indiquera le degré d'équinisme.

S'il y a contracture des orteils en griffe, cas le plus fréquent, on essaiera de la réduire, au cours de cette manœuvre en portant les orteils en extension pendant la flexion du pied.

En procédant ainsi, nous avons constaté que les contractures en varus sont facilement réductibles, tandis que le varus équin est beaucoup plus difficile à réduire.

Les séances de mobilisation sont fréquemment suivies de tremblement du pied. Ce tremblement lié à l'état spasmodique du pied ressemble beaucoup au clonus.

2° *Malade dans la station debout.* — Dans la station debout, le pied ne porte plus que sur son bord externe. Mais il y a des modalités dans cet appui. Dans le varus, le jambier antérieur augmente parfois sa contracture dans la station debout et l'on a alors un léger talus ; et la pression maxima se fait au niveau du talon postérieur. C'est le contraire qui se passe dans le varus équin. Dans le varus direct, tout le bord externe du pied porte également sur le sol.

Quant à la largeur de la surface d'appui, tous les intermédiaires sont possibles entre l'appui large avec empreinte presque totale des deux talons, antérieur et postérieur de la simple démarche d'habitude (planche IV, fig. 8) par spasme du jambier antérieur et l'appui presque linéaire de la contracture serrée.

L'appui sur le bord externe du pied accentue le varus en tiraillant les muscles et ligaments externes du tarse et du cou-de-pied, d'où l'intérêt du repos au lit pour le malade au cours du traitement.

Troubles de la marche. — L'équilibre du corps au moment de son appui sur le pied malade n'est plus réalisé. Le malade doit s'aider d'une canne. De plus, le pied, dans le varus direct, ne s'étendant plus complètement, sur la jambe du fait de la contracture des jambiers, l'allongement du membre inférieur, dû à l'extension du pied sur la jambe et qui donne au corps la propulsion nécessaire à la marche,

ne se produit plus. La démarche est claudicante ; le membre malade est comme raccourci, et le tronc plonge du côté malade au moment où l'appui se fait de ce côté.

Troubles sensitifs. — Au fur et à mesure que la contracture devient plus ancienne, elle se fixe et devient de moins en moins réductible. A ce moment, la sensibilité, qui était restée normale après la disparition des phénomènes douloureux, diminue. Il se produit de l'hypoesthésie ou de l'anesthésie segmentaire ; l'examen révèle des stigmates d'hystérie (anesthésie cornéenne). Les séances de réduction s'accompagnent de tremblement, de crises hystériformes. Le réflexe plantaire, d'abord normal, est supprimé.

Enfin, des troubles trophiques se produisent chez le malade, qui a perdu l'usage de son membre par une longue immobilité. Les réactions électriques sont normales.

Evolution.—Il est ainsi sur la voie des complications si un traitement pathique n'intervient pas.

La conservation de la sensibilité est d'un bon pronostic. Sa diminuation ou sa disparition sont l'indice d'une fixation névropathique.

3° Pied varus d'origine hystéro-traumatique. — Ce type se trouve représenté dans notre thèse par les observations IV, VII, VIII, IX, XI, XII, XIII, XVI, XX, XXI, XXXIV.

D'après l'aspect du pied et les troubles moteurs, on peut distinguer le pied varus flasque du pied varus spasmodique.

I. *Début.* — Il est brusque, à la suite d'une commotion ou d'une blessure douloureuse chez un homme présentant des stigmates d'hystérie. Il peut y avoir eu ou non perte de connaissance.

II. *Période d'état.* — Troubles moteurs : ceux-ci une fois installés affectent surtout le type spasmodique. Sur 25 contractures, si nous enlevons celles dues à l'antalgie, soit 9, 14 se sont développées brusquement et présentent des caractères hystériques. Nous publions dans ce travail 11 observations d'attitudes vicieuses à type hystériforme : les observations IV, VII, VIII, IX, XI, XII, XIII, XVI, XX, XXXI, XXXIV, dont 3 seulement, les observations VIII, XI, XX se rapportent à des pieds flasques. Le type spasmodique est donc prédominant dans l'hystérie et la plupart des pieds bots ayant dans leur histoire des contractures, démontrent ainsi le rôle important de l'hystérie dans la genèse du pied varus en général.

Le pied bot hystérique est caractérisé :

1° Par ses troubles moteurs ;

2° Ses troubles sensitifs ;

3° Des symptômes associés appartenant en propre à l'hystérie ;

4° Des troubles trophiques ;

5° Des troubles de la réflectivité ;

6° L'absence de troubles des réactions électriques.

Troubles moteurs. — a) *Type spasmodique.* — La contracture est globale et intéresse la plupart du temps tout le membre inférieur.

La hanche n'a plus la souplesse de celle du membre

sain. La contracture prédominante des muscles postérieurs ou antérieurs de la cuisse maintient la jambe suivant les cas en flexion ou en hyperextension. La contracture globale des muscles de la jambe entraîne le pied en varus équin. La masse musculaire des adducteurs contracturés, y compris le triceps sural, explique par son importance cette attitude du pied. Il y a donc équinisme en général, et le malade marche sur la pointe du pied qui est déviée en dedans. Cette attitude du pied en extension, par laquelle, passe le pied à la fin du deuxième temps de la marche, est donc une attitude bien naturelle, ce qui confirme son caractère hystérique. Il va sans dire, d'après ce que nous avons dit des mouvements passifs dans le varus équin, qu'elle est très difficile à réduire. On observe en effet, consécutivement aux efforts de réduction un faux clonus du pied très prononcé, suivi chez certains de véritables crises convulsives à type hystériforme.

b) *Type flasque*. — Il n'y a plus de contracture, on ne sent plus les saillies tendineuses durcies. Elles sont souples. Le pied n'étant pas bridé se laisse ntraîener dans tous les sens. Les mouvements actifs sont supprimés. Ils le sont d'abord en totalité. Il y a au début paralysie flasque totale du pied. Puis le groupe des adducteurs entraîne par sa masse et son tonus le pied tombant en varus, tandis que les extenseurs et les péroniers restent dans un état d'hypotonie qui favorisera leur distension.

L'attitude du pied est aussi en varus équin ; il y a hyperflexion des orteils par hypotonie de l'extenseur

Fig. 7. — Pied varus flasque. (Obs. XXIX.)

Fig. 8. — Démarche d'habitude en varus. (Obs. XXVIII.)

commun. La marche se fait sur le bord externe du pied, car le poids du malade redresse l'équinisme qui est ici purement passif.

Il n'y a pas incompatibilité entre les deux types spasmodique et flasque (obs. XXIX, pl. IV, fig. 7). Souvent même, la contracture fait place à la paralysie, surtout si celle-ci est favorisée par l'inaction.

Troubles sensitifs. — Ils affectent la forme segmentaire et sont de degrés différents depuis l'hypoesthésie faible et peu étendue jusqu'à l'anesthésie totale et profonde du membre.

Hypoesthésie. — Elle peut être totale et remonter jusqu'à la racine du membre; le fait est rare, nous l'avons néanmoins observé dans les cas qui font l'objet de nos observations XII et XIX. L'hypoesthésie du membre malade est la plupart du temps partielle, très fréquente en botte (cf. obs. II, IX, XII, XVI, XIX, XX, moins fréquente en chaussette ou en brodequin; cf. obs. V, VI, XXX).

Anesthésie. — Elle peut être osseuse, articulaire, musculaire ou cutanée.

1° Anesthésie osseuse. — Nous en avons deux exemples dans les observations VII et VIII.

2° Articulaire. — Observation VIII, XXXIV et un autre cas non publié;

3° Musculaire. — Observation VIII;

4° Cutanéé. — Elle est totale dans les observations VII et VIII en botte, et en chaussette dans la plupart des autres observations.

Troubles de la réflectivité. — La recherche des réflexes du membre inférieur a montré :

1° Que les réflexes rotuliens sont vifs ou tout au tout au moins normaux;

2° Que l'achilléen est généralement conservé ou apparemment supprimé du fait d'une contracture serrée du triceps sural;

3° Que les réflexes cutanés sont souvent diminués ou même abolis.

Tel est, dans les cas d'hystéro-traumatisme, le cas du réflexe plantaire.

Il y a donc là une sorte de dissociation entre les réflexes tendineux maintenus ou même exagérés et le cutané plantaire aboli. Ce phénomène a été interprété par certains auteurs, tels que Dejerine[1], Paulian[2] et Sollier[3], comme une sorte de stigmate d'hystérie, car s'il est observé dans les états réflexes, il a rétrocédé dans ces cas-là sous l'influence du réchauffement.

Troubles trophiques. — Ils sont d'importance relativement restreinte. Les amyotrophies dépassent rarement 3 centimètres. Les réactions vaso-motrices n'ont rien d'exagéré. Nous n'avons vu que peu ou pas d'hypothermie (— 1°), rarement de l'hyperhidrose, de l'hypertrichose ou de la décalcification. En tous

[1] Déjerine, Sur l'abolition du réflexe cutané plantaire dans certains cas de paralysies fonctionnelles, accompagnées d'anesthésie hystéro-traumatisme (*Société Neurologique*, n° 19, 4 février 1915, p. 521).

[2] Paulian, Hémiparaplégie fonctionnelle gauche avec troubles de la sensibilité et abolition du réflexe cutané plantaire (*Société de Neurologie*, février 1915).

[3] Sollier, Sur l'abolition du réflexe cutané plantaire dans les paralysies ou contractures fonctionnelles (*Revue Neurologique*, n° 6, 1916, p. 128).

cas, ce sont là des phénomènes facilement explicables par l'immobilisation (Charcot, Sollier).

Réactions électriques. — Ellés sont toujours normales.

Symptômes associés. — Les anamnestiques commotionnels, les stigmates d'hystérie : l'anesthésie cornéenne et l'hémi-anesthésie sensorielle; enfin, les crises convulsives à type hystériforme se retrouvent ou se constatent en général chez ces malades.

Evolution. — Cette forme est curable prise à temps et fugace; mais négligée donnera des complications qui fixeront l'attitude vicieuse.

4° Pied varus par attitude vicieuse. — Il peut, comme nous l'avons vu, être l'effet d'une habitude prise pour parer à une douleur. Il y a, dans ce cas, lors des mouvements de la marche, une démarche automatique en varus. Il y a là une forme légère, il n'y a ni troubles de la motilité ou de la sensibilité, tout est normal, sauf la démarche qui se corrige aisément par la rééducation. Tels sont les cas relatés dans les observations X, XIV, XXVIII (planche IV, fig. 8). D'autres fois, par suite de douleur dans la hanche, le malade met tout son membre en abduction et rotation externe, ce qui l'entraîne à marcher sur le bord externe du pied. Il y a donc chez lui une démarche d'habitude en varus.

Mais l'habitude, justifiée d'abord par des lésions ou des contractures antalgiques ou favorisant une contracture hystéro-traumatique, distend à la longue les muscles et ligaments externes du pied, et bientôt l'atti-

tude vicieuse est permanente. Le malade n'ayant pas réagi, il a fait par inertie une paralysie de ses extenseurs communs, du pédieux et des péroniers latéraux. Les mouvements d'abduction et d'extension des orteils sont impossibles. Il y a varus et orteils en griffe.

Troubles sensitifs. — Ils sont nuls généralement, sauf chez des hystériques, qui ont pu conserver un peu d'hypoesthésie segmentaire.

Les réflexes et les réactions électriques sont normales.

Complications : Mais de même que l'attitude vicieuse complique une contracture ou une paralysie, la contracture peut s'établir sur une attitude vicieuse par antalgie. Tels sont les cas relatés dans nos observations I, II, XV, où il y a une période d'attitude vicieuse ayant précédé la contracture.

Diagnostic. — En résumé, la définition du varus suffit à en établir le diagnostic positif et a différencier cette attitude vicieuse du pied de toutes les autres.

On dit qu'il y a varus quand il y a appui exclusif du pied sur le bord externe. Ce diagnostic paraît donc s'imposer. Cependant si l'on examine les dossiers de certains malades évacués sur le Centre Neurologique de Lyon, on trouve des diagnostics antérieurs de :

Tumeurs blanches du cou-de-pied;
Entorse médio-tarsienne;
Arthrite chronique tibio-tarsienne.

En réalité, il s'agit :

1° D'un diagnostic étiologique;
2° D'un diagnostic de variété.

1° Diagnostic étiologique. — Il est le plus important, c'est de lui que dépend le traitement.

S'agit-il de pied bot chirurgical ?

La radiographie pourra, dans ce cas, montrer des lésions expliquant suffisamment le varus ; l'examen clinique révélera une attrition du groupe musculaire des abducteurs ou des rétractions cicatricielles, des aponévroses ou des téguments bridant le pied en adduction.

2° S'agit-il de lésions nerveuses ?

3° S'agit-il d'un pied bot réflexe ?

4° D'un pied varus par antalgie ?

5° D'un pied varus hystérique ?

6° D'un pied varus par attitudes vicieuses ?

Dans le premier cas, l'examen électrique ;

Dans le deuxième, l'atrophie musculaire, l'hyperréflectivité musculaire et tendineuse, l'hypothermie ; les troubles des réactions vaso-motrices ;

Dans le troisième, la régression spontanée du pied varus sous l'influence d'anesthésique local ;

Dans le quatrième, les troubles de la sensibilité, les stigmates d'hystérie, l'absence de lésion locale, les commémoratifs (commotion, émotion, gelure) ;

Enfin, dans le dernier cas, le retour à l'attitude normale par la rééducation et l'attention du malade feront faire le diagnostic.

Ce diagnostic étiologique de variété sera heureusement complété par un diagnostic de variété.

Y a-t-il varus simple ? Dans ce cas, le malade porte sur tout le bord externe de son pied.

Y a-t-il varus équin ? Le malade marche sur la pointe du pied dévié en dedans.

Le varus est-il spasmodique, on apprécie à la vue et à la palpation les saillies tendineuses des muscles contracturés, il n'y a pas suppression des mouvements actifs qui sont presque tous ébauchés, mais il y a résisiance plus ou moins accentuée, suivant le degré de contracture, aux mouvements passifs.

Le varus est-il paralytique? Alors l'absence de saillies tendineuses durcies et des mouvements actifs font faire le diagnostic de paralysie.

CHAPITRE IV

EVOLUTION ET COMPLICATIONS

De l'exposé que nous avons fait des formes cliniques et des observations que nous publions, il faut conclure que toutes les formes de pieds varus ne sont pas étrangères les unes aux autres, mais peuvent se succéder au cours de l'évolution de l'affection dont elles constituent alors comme autant de stades.

Tel pied varus a pu débuter par antalgie ou action réflexe et, évoluant chez un hystérique ou tout au moins chez un névropathe, affecter le type hystérique après avoir présenté simplement le type antalgique. La contracture, de partielle, peut devenir totale et s'associer à d'autres troubles fonctionnels caractéristiques de l'hystérie. Puis le type spasmodique peut faire place au type flasque (obs. XIX), qui s'accompagne alors de troubles trophiques de plus en plus accentués à mesure que l'on s'éloigne du début. A leur faveur l'attitude vicieuse persiste et « finit par engendrer des modifications organiques : ostéo-articulaires, fibro-tendineuses, musculaires, nerveuses. Il se produit des raideurs articulaires, des ankyloses

partielles en position vicieuse, des rétractions fibro-tendineuses, des desharmonies entre les groupes musculaires antagonistes, les uns se relâchant et s'atrophiant, les autres se raccourcissant[1]. »

Nous avons des exemples de ces désordres. Les observations VI, VIII, XXVII présentent de la décalcification osseuse ; l'observation IV, un travail d'ankylose. Les observations VIII, XVIII, XX nous font constater une saillie du tarse en dehors pouvant amener la subluxation de la tête de l'astragale, telle que nous l'observons dans la figure concernant l'observation VI (planche III, fig, 6). La subluxation des orteils en hyperflexion a été observée (obs. XXII).

Nous voyons des attitudes vicieuses par distension des ligaments externes dans l'observation II, par relâchement des ligaments plantaires (XV), par rétraction de l'aponévrose plantaire (obs. XV, XXIII).

Enfin nous avons un exemple de rétraction tendineuse dans l'observation XI.

Nous considérerons donc l'évolution du pied varus de guerre comme se divisant en trois périodes :

I. *Période de début.* — C'est la période prémonitoire, celle des lésions primitives :

Or celles-ci peuvent être : 1° graves avec grands désordres ou délabrements des os ou des parties molles et entraîner ultérieurement un pied varus organique ;

2° Légères et occasionner par antalgie, par action réflexe, par attitude vicieuse d'habitude, et par l'hys-

[1] Paul Descouts, Des attitudes vicieuses du pied d'origine névropathique dans les traumatismes du membre inférieur : pathogénie et traitement (*Presse Médicale*, 7 juin 1917).

téro-traumatisme primitif ou secondaire des attitudes vicieuses de types différents suivant les cas.

II. *Période d'état ou du pied varus constitué.* — Ici les lésions sont cicatrisées, mais l'attitude vicieuse persiste, affectant soit le type flasque, soit le type spasmodique, le pied se tenant soit en varus, soit en varus équin. Elle est entretenue par la persévération, l'inaction, l'hystérie, dont les actions néfastes fixent celle de l'immobilisation trop prolongée. Il y a des troubles trophiques plus ou moins accentués, même en dehors de toute origine vraiment réflexe. Et si un traitement approprié n'intervient pas, l'affection, au lieu de régresser, se fixe par des complications.

III. *Période de fixation ou des complications.* — Le pied varus par sa persistance a provoqué les lésions énumérées à la page précédente; de fonctionnel il est devenu organique et ne peut plus espérer la *restitutio ad integrum.*

Mais, si à chacun de ces stades on applique un traitement approprié, l'affection peut évoluer vers la guérison. La régression des symptômes morbides se fait dans l'ordre suivant : la sensibilité à la piqûre est récupérée la première ensuite la sensibilité spontanée, puis disparaissent les troubles réflexes, trophiques, enfin réapparaît la motilité normale. La conservation de la sensibilité est d'un bon pronostic; la reprise de la motilité normale étant au prorata de l'état de la sensibilité.

Le pronostic des varus chirurgicaux sera lié à celui des lésions causales, et sera fonction de leur traitement.

CHAPITRE V

TRAITEMENT

Nous envisagerons le traitement préventif et curatif.

1. Traitement préventif. — Il faut surveiller attentivement les blessures susceptibles de se compliquer d'attitude vicieuse en varus ou varus équin. Le traitement peut se résumer en ces quatre indications données par Descouts :

« 1° Immobilisation en bonne position;

« 2° Eviter l'inertie prolongée du membre;

« 3° Education de la marche correcte;

« 4° Surveillance attentive des articulations sus et sous-lésionnelles. »

Pour l'immobilisation, Lance préconise la flexion du pied sur la jambe à 80 degrés comme étant la position la plus favorable pour éviter l'équinisme et le varus qui l'accompagne. Les autres conditions seront réalisées par un traitement physiothérapique, bien conduit (massage, mobilisation, rééducation avec correction) dès la disparition des phénomènes douloureux; enfin le traitement de ces derniers s'ils récidivent.

2. Traitement curatif. — Le pied varus étant constitué, comme il peut être chirurgical ou nerveux et, dans ce dernier cas, organique ou fonctionnel, nous envisagerons successivement ces trois catégories de pieds varus :

1° Pied varus chirurgical. — Dès que le diagnostic du pied varus chirurgical sera fait, il sera confié au chirurgien qui pratiquera les interventions nécessaires : l'astragalectomie, la ténotomie, les libérations ou extirpations de cicatrices adhérentes ou rétractiles, chacune suivant les cas. Nous n'entrerons pas dans les détails de leurs indications et de leur technique, estimant que ce serait là dépasser les limites de notre sujet.

2° Pied varus équin par lésions nerveuses. — On pratiquera suivant les indications la suture, la libération, le traitement électrique par courant galvanique.

3° Pied varus fonctionnel. — Nous envisagerons successivement :

α. Le pied varus flasque ;

β. Le pied varus spasmodique.

α. *Traitement du pied flasque.* — On traitera celui-ci comme une paralysie hystérique, le malade sera mis à l'isolement, au repos au lit. On lui fera du massage et de la mobilisation manuelle quotidienne du pied par séances de vingt minutes à une demi-heure. La mobilisation sera faite énergiquement de

manière à réveiller la sensibilité articulaire, puis les sensibilités superficielle et profonde.

La mobilisation sous faradisation des péroniers nous a paru donner des résultats très rapides et très complets (obs. XXI, XXIX).

Après une période prémonitoire d'isolement, le malade est placé dans le décubitus dorsal. On mobilise le pied flasque, alors que les masses musculaires sont en contraction sous l'influence d'un courant faradique tétanisant.

Le retour de la sensibilité est très rapide ainsi que celui de la motilité.

Les résultats sont moins rapides dans le cas d'un pied flasque faisant partie d'une impotence fonctionnelle totale du membre inférieur, d'une monoplégie flasque hystérique par exemple (obs. VIII). Il faut, dans ce cas, prolonger l'isolement, répéter fréquemment les séances de mobilisation sous faradisation.

Dans le cas de l'observation VIII, le repos au lit et la mobilisation manuelle avaient donné de bons résultats, mais la mauvaise volonté du malade provoqua la reprise de l'attitude vicieuse. Quelques cas où le début des accidents est très éloigné et où les troubles trophiques sont considérables paraissent jusqu'ici rebelles à tout traitement.

α. *Traitement du pied varus spasmodique.* — *a)* Période de début : phase de l'état antalgique ou de l'action réflexe.

C'est surtout un traitement prophylactique. Il faudra éviter que les douleurs de l'entorse, le poids des

couvertures, l'irritation due au corps étranger, ne permettent à l'état névropathique du sujet de fixer l'attitude en varus.

On mobilisera donc de bonne heure les entorses, on recherchera et on extraira rapidement les corps étrangers pouvant être la cause d'action réflexe. Si l'attitude a tendance à se produire, on immobilisera le malade au lit tout en mobilisant énergiquement son pied.

b) Période de pied varus névropathique.

Il ne s'agit plus ici comme l'on fait remarquer MM. Claude et Lhermitte d'attitude antalgique ou réflexe, mais de fixation névropatique de cette attitude.

La confusion qui, pendant plusieurs années a régné sur la nature et les caractères du pied varus de guerre a déterminé aux interventions les chirurgiens qui, à la suite des travaux de MM. Babinski et Froment avaient tendance à ces varus considérer comme des états essentiellement et définitivement réflexes.

On a pratiqué :

α. *Des redressements par appareils à redressements progressifs* ou par appareils plâtrés. Ces essais d'appareils plâtrés ne semblent pas avoir été heureux, et, comme l'a fait observer fréquemment M. Sollier, n'ont fait qu'aggraver les contractures. En effet, dans une série de quarante observations nous trouvons

[1] Bérard, Compte rendu de la réunion du 6 mars 1917 de la Société médico-militaire de la XIVe Région *(Lyon-Médical*, n° 7, juillet 1917).

[2] Babinski et Froment, *Hystérie, pithiatisme et troubles nerveux d'ordre réflexe en neurologie de guerre.*

vingt contractures immobilisées jusqu'à sept fois de suite en appareil plâtré et récidivant chaque fois dès l'ablation de l'appareil.

Comme autre traitement non sanglant il faut signaler les bons résultats qu'ont obtenu MM. Bérard[1] et Babinski[2] après l'injection de novocaïne dans le trajet des nerfs ou par l'extension continue avec injection de novocaïne. « La novocaïne en endormant les muscles peut supprimer la contracture. »

β. *Traitements chirurgicaux. Ténotomie.* — Elle est condamnée par M. Bérard et M. Sollier dans les cas de pied varus purement fonctionnels.

Le malade de l'observation IV a été ténotomisé, sa photographie (planche II, fig. 3 et 4) démontre l'inutilité de l'intervention.

Astragalectomie, arthrodèse. — Préconisées par MM. Mouchet et Toupet dans le traitement des pieds bots varus dits « réflexes[3] »; elles ont été pratiquées avec succès, à Lyon et dans la XIVe Région; l'astragalectomie par MM. Villard[4] et l'arthrodèse par M. Tavernier[5] et ont paru donner de bons résul-

[1] *Compte rendu de la Société médico-chirurgicale de la XIVe Région. (Lyon Médical*, juillet 1917, n° 7, p. 324.)

[2] Babinski et Froment, *Hystérie, pithiatisme et troubles nerveux réflexes en neurologie de guerre*, p. 215.

[3] Mouchet et Toupet, les Pieds bots varus dits « réflexes » et leur traitement chirurgical *(Archives de Médecine et Pharmacie militaires*, tome LXVI, n° 3, septembre 1916).

[4] Villard, Communication faite le 29 décembre 1917 à la Société médico-militaire de la XIVe Région. A paraître dans *Lyon Médical.*

[5] Tavernier, Traitement chirurgical du pied bot varus spasmodique. Guérison par arthrodèse. *(Lyon Médical*, juillet 1917, n° 7.)

tats dans des varus ayant résisté à tous les traitements non sanglants.

Ces interventions paraissaient donc indiquées à une époque où les guérisons non chirurgicales des pieds varus fonctionnels étaient des plus rares. Actuellement, les résultats obtenus à Salins (Centre Neurologique de la VIIe Région) par MM. Roussy, Boisseau et d'Œlsnitz et ceux qui ont été obtenus à Lyon dans les Services de MM. Sollier et Bruel montrent que le pied varus fonctionnel est parfaitement curable sans intervention chirurgicale et qu'il ne doit être fait d'autre intervention que celle qui a pour but d'extraire l'éclat, le débris de vêtement, le petit névrome dont la présence entretient par action réflexe ou antalgique l'attitude vicieuse.

γ. *Traitement neurologique du pied varus spasmodique.* — Il faut le traiter comme une contracture hystérique du pied.

On soumettra le malade à l'isolement, à l'alitement, on réveillera sa sensibilité, en général très diminuée, par la mobilisation quotidienne du pied.

Par ce traitement, M. Sollier a obtenu des résultats très stables (obs. VII, IX, XIII, XIV, XVI et deux autres cas non publiés). Malheureusement la tache du neurologiste est rendue difficile dans de nombreux cas, fixés par une longue série de plâtres ou de ténotomies antérieurs et dans lesquels on n'a pu qu'enregistrer des améliorations notables sans arriver à la disparition complète de l'attitude vicieuse.

La mobilisation est alors insuffisante, il faut lui adjoindre la faradisation des péroniers.

On peut, comme nous l'avons vu faire au Centre Neurologique de Lyon dans les services de MM. Sollier et Bruel remplacer la mobilisation sous faradisation par la marche sous faradisation des péroniers.

Dans ce cas, on utilise un petit appareil facile à construire et constitué de deux électrodes réunies par une attelle. L'une des électrodes est appliquée sur le court péronier, l'autre sur le long péronier. Le courant faradique tétanisant agit ainsi sur les péroniers au point de leur permettre de vaincre la contracture des jambiers et de redresser le pied varus.

Le malade marche facilement avec cet appareil. La marche constituant une mobilisation énergique du pied amène rapidement le retour de la sensibilité et avec lui la diminution de la contracture des jambiers.

On constate peu à peu que le courant nécessaire à la correction du varus est de plus en plus faible. Il arrive même qu'au bout d'un temps qui, dans certains cas, n'a pas dépassé quinze minutes (obs. XXX), on a pu interrompre le courant sans voir l'attitude vicieuse se reproduire.

Par ce traitement très simple des résultats très nets et très durables ont été obtenus avec des varus très serrés datant de la première partie de la guerre. Tels sont les cas des observations XXVI, XXVII, XXX.

Au Centre Neurologique de la VIIe Région, MM. Roussy, Boisseau et d'Œlsnitz ont obtenu des résultats très favorables par un traitement dont leurs publications[1] n'ont pas suffisamment détaillé, à notre

[1] Roussy, Boisseau et Œlsnitz, les Acrocontractures, les acropara-

avis, les éléments, mais dont ils rapportent l'influence heureuse à la psychothérapie. Ce traitement qui comporterait l'isolement prémonitoire et la faradisation a permis au Dr Roussy de publier la statistique suivante[1] :

Cas traités	73
Guérisons :	
1° Sortis ou mis à l'entraînement militaire.	43
2° A l'entraînement médical.	25

Ces résultats, contrôlés par la photographie ou les empreintes plantaires, viennent confirmer notre opinion que le traitement chirurgical n'est pas indiqué dans le traitement du pied varus non organique et qu'il faut considérer ces états comme ressortissant exclusivement de la neurologie.

L'attitude vicieuse étant corrigée, il ne faut pas oublier qu'elle a tendance à se reproduire et qu'elle est la manifestation d'un état névropathique qu'il faut traiter afin d'éviter qu'il ne permette le retour des accidents. Il faudra rééduquer lentement le malade, faire, comme cela se fait à Lyon et à Salins, un entraînement sous la surveillance immédiate du médecin. Ce n'est qu'au moment où les résultats paraîtront définitifs que l'on soumettra le malade à l'entraînement militaire.

3° *Traitement des complications.* — Nous entendons par là le traitement applicable aux cas rebelles

lysies, leur nature, leur traitement : première partie *(Annales de Médecine*, n° 5, 1917.

[1] Deuxième partie (à paraître) *(Annales de Médecine*, n° 6, novembre-décembre 1917.

au traitement médical. Ces cas sont des cas anciens, où les contractures ont fait place aux rétractions tendineuses. Alors, l'attitude vicieuse est irréductible, sous narcose chloroformique prolongée, et les muscles ne présentent plus aucune résistance élastique. Les ténotomies et arthrodèse semblent alors parfaitement indiquées, car nous tombons dans le cas du pied varus tendineux chirurgical. De même l'astragalectomie trouvera son application dans les cas de désordres osseux et articulaires nettement confirmés. Enfin dans les cas de distension très marquée des ligaments externes ou des péroniers, et où l'inertie des malades fixe l'attitude vicieuse, l'appareillage (chaussure avec tuteur à la jarretière) semble indiqué. Il est aussi indiqué après l'astragalectomie et l'arthrodèse pour assurer le redressement du pied obtenu par l'opération.

BIBLIOGRAPHIE

Tillaux, *Anatomie topographique et chirurgicale.*

Beaunis et Bouchard, *Eléments d'Anatomie descriptive.*

Poirier, Charpy Cunéo, *Abrégé d'Anatomie descriptive,*

E. Destot, *Traumatismes du pied et Rayons X* (Masson, édit.).

Forgue, *Précis de Pathologie externe.*

E Masse, *De l'influence de l'attitude des membres sur les articulations.*

Fernand Monod, *Traitement chirurgical du pied bot varus équin congénital* (th. de Paris, 1900-1901).

Babinski et Froment, *Hystérie, pithiatisme et troubles nerveux d'ordre réflexe en neurologie de guerre.*

Paul Descouts, Des attitudes vicieuses du pied d'origine névropathique dans les traumatismes du membre inférieur : pathogénie et traitement *(Presse Médicale,* 7 juin 1917).

Lance, Sur l'équinisme consécutif aux plaies de guerre *(Presse Médicale*, 8 novembre 1917).

A. Mouchet et R. Toupet, les Pieds bots varus dits « réflexes » et leur traitement chirurgical *(Archives de Médecine et de Pharmacie militaires*, t. LXVI, n° 3, septembre 1916).

Tavernier, Traitement chirurgical du pied bot varus spasmodique, présentation d'un cas guéri par arthrodèse sous-astragalienne et médio-tarsienne *(Lyon Médical*, 7 juillet 1917).

Claude et Lhermitte, les Modifications dynamogéniques dans les centres nerveux inférieurs dans les contractures et les paralysies fonctionnelles *(Presse Médicale,* 3 janvier 1918).

Villard, Communication faite le 29 décembre 1917 à la Société médico-militaire de la XIVe Région.

Roussy, Boisseau et d'Œlsnitz, Les Acrocontractures, les Acroparalysies, leur nature, leur traitement, première partie (*Annales de Médecine*, n° 5, 1917. Deuxième partie (à paraître), *Annales de Médecine*, n° 6, novembre-décembre 1917).

Déjérine, Sur l'abolition du réflexe cutané plantaire dans certains cas de paralysies fonctionnelles accompagnées d'anesthésie (hystéro-traumatisme) (*Société de Neurologie*, n° 19, 4 février 1915, p. 521).

Paulian, Hémiparaplégie fonctionnelle gauche, avec troubles de la sensibilité et abolition du réflexe cutané plantaire (*Société de Neurologie*, février 1915).

Sollier, Sur l'abolition du réflexe cutané plantaire dans les paralysies ou contractures fonctionnelles (*Revue Neurologique*, n° 6, 1916, p. 1280.

CONCLUSIONS

I. Les blessures et traumatismes de guerre ont donné lieu à un grand nombre de pieds varus, les uns organiques, la plupart fonctionnels.

II. Ces pieds varus fonctionnels peuvent être dès leur début de nature hystérique, comme cela s'observe dans les états post-commotionnels.

III. Dans la plupart des cas, ils sont, au début, conditionnés par un élément antalgique ou un état réflexe. Chez le sujet hystérique, l'attitude vicieuse en varus persiste après la disparition de la douleur ou de l'action réflexe, le sujet fixant cette attitude vicieuse et le pied varus qui était au début antalgique ou réflexe, devient plus tardivement un pied varus hystérique.

IV. Ces états sont parfaitement curables sans intervention chirurgicale. La mobilisation associée à la faradisation et à l'isolement donnent, dans des cas très marqués, des guérisons complètes.

Vu :
LE PRÉSIDENT DE LA THÈSE,
J. LÉPINE

Vu :
LE DOYEN,
L. HUGOUNENQ

Vu et permis d'imprimer :
Lyon, le 23 janvier 1918.
LE RECTEUR, PRÉSIDENT DU CONSEIL DE L'UNIVERSITÉ,
P. JOUBIN.

TABLE DES MATIÈRES

Avant-propos 9
Introduction 11

PREMIÈRE PARTIE

Chapitre premier. — Forme générale du pied, statistique normale du pied 13
Chapitre II. — Attitude et mouvements du pied. 20
Chapitre III. — Physiologie pathologique du varus. . . . 25

DEUXIÈME PARTIE

Chapitre premier. — Observations 33
Chapitre II. — Etiologie et pathogénie 72
Chapitre III. — Séméiologie du varus de guerre. — Formes cliniques. — Diagnostic 82
Chapitre IV. — Evolution et complications 103
Chapitre V. — Tratement 106
Bibliographie 115
Conclusions 117

Lyon. — Imprimerie A. Rey. — 74687